EVALUATION OF PERCEPTION IN PATIENTS WITH CARPAL TUNNEL SYNDROME USING VON FREY'S FILAMENTS

Anna Kondrat[1], Aleksandra Ziółkowska[2]
[1]Physiotherapy Centum MaxMed 1 in Konin, Poland
[2]Sanatorium of Polish Teachers Association in Ciechocinek, Poland

ABSTRACT

Introduction. Median nerve compression syndrome at wrist is diagnosed using standard clinical trials, but selected clinical neurophysiology studies (especially electroneurography transmission studies in sensory and motor fibers of the median nerve as well as needle electromyography in abductor pollicis brevis muscle) can be the valuable supplementary to the confirmation of this pathology. Non-invasive, non-standards testing like surface electromyography (sEMG) and surface sensory perception studies are used especially for assessing the progress of treatment, either conservative or surgical.

Aim and methods. This study examined the validity of clinical neurophysiology studies like sEMG and surface sensory perception with von Frey's filaments (FvF) for the diagnosis and evaluation of treatment in 5 patients after rehabilitation and 7 patients after surgery with carpal tunnel syndrome confirmed in studies of ENG (electroneurography) applied to the median nerves.

Results. In the light of this work, the decisive importance in the diagnosis of carpal tunnel syndrome, have especially conduction studies of fibers, not only the motor in medians nerves, but ulnar as well. These diagnostic methods allow, depending on the stage of carpal tunnel syndrome advancement, on the choice of conservative treatment or surgery. Changes in the superficial perception of sensory innervation with the reference to median and ulnar nerves neuropathy are the sensitive indicator for their neural transmission assessment. Result of surface EMG recordings suggested improvement in activity of motor units in examined hand muscles following applications of applied therapy.

Conclusions. Based on the results of researches conducted in this study, impaired sensory perception in the case of the median nerve neuropathy at the wrist does not precede abnormalities in the transmission of motor fibers.

Keywords: carpal tunnel syndrome, von Frey's filaments, clinical neurophysiology studies

OCENA PERCEPCJI CZUCIA U CHORYCH Z ZESPOŁEM CIEŚNI NADGARSTKA Z WYKORZYSTANIEM FILAMENTÓW VON FREY'A

Anna Kondrat[1], Aleksandra Ziółkowska[2]
[1]Centum Fizjoterapii MaxMed 1 w Koninie
[2]Sanatorium Związku Nauczycielstwa Polskiego w Ciechocinku

STRESZCZENIE

Wstęp. Zespół uciskowy cieśni nadgarstka diagnozowany jest z wykorzystaniem standardowych badań klinicznych, ale wybrane badania neurofizjologii klinicznej (zwłaszcza elektroneurograficzne przewodnictwa włókien czuciowych i ruchowych nerwu pośrodkowego oraz elektromiografii igłowej mięśnia odwodziciela kciuka krótkiego) mogą stanowić cenne uzupełnienie w potwierdzeniu tej patologii. Nieinwazyjne badania niestandardowe elektromiografii powierzchniowej (sEMG) oraz percepcji czucia powierzchniowego są wykorzystywane zwłaszcza do oceny postępów leczenia zarówno zachowawczego jak i chirurgicznego.

Cel oraz metody. W pracy przebadano zasadność aplikacji badań neurofizjologii klinicznej sEMG oraz percepcji czucia powierzchniowego filamentami von Frey'a (FvF) do diagnostyki i oceny 5 leczonych zachowawczo i 7 operowanych chorych z powodu zespołem cieśni nadgarstka, u których w badaniach ENG (elektroneurografii) nerwu pośrodkowego wynik był dodatni.

Wyniki. Decydujące znaczenie w diagnostyce zespołu cieśni nadgarstka mają badania odcinkowe przewodnictwa zwłaszcza włókien ruchowych nerwów nie tylko pośrodkowych, ale i łokciowych. Te metody diagnostyczne pozwalają, w zależności od określenia stopnia zaawansowania zespołu cieśni nadgarstka, na wybór leczenia zachowawczego lub operacyjnego. Zmiany w percepcji czucia powierzchownego w zakresie unerwienia nerwu pośrodkowego i łokciowego są czułym wskaźnikiem neuropatii włókien czuciowych obu nerwów dla potrzeb oceny ich przewodnictwa. Wyniki badań elektromiografii powierzchniowej sugerują poprawę sprawności jednostek ruchowych badanych mięśni ręki w następstwie stosowanego leczenia.

Wnioski. W oparciu o badania przeprowadzone w tej pracy, zaburzenia percepcji czucia w przypadku neuropatii nerwu pośrodkowego na poziomie nadgarstka nie wyprzedzają zmian w przewodnictwie włókien ruchowych.

Słowa kluczowe: zespół cieśni nadgarstka, filamen-

ty von Frey'a, badania neurofizjologii klinicznej

INTRODUCTION

The most common site for injury of the median nerve is the wrist area where the nerve runs in the carpal tunnel. Any disease processes that contribute to the reduction of the tunnel space and cause tightness in this area, can lead to the compression of the median nerve, which is generally referred to carpal tunnel syndrome (Sedal 1973, Banach et al 2004).

Neuropathy of the median nerve as a result of pathological changes within the carpal tunnel syndrome (CTS) is one of the most common disease currently treated in rehabilitation and hand surgery in Poland (Bednarski et al 2000; Kiwerska-Jagodzińska et al 2001; Banach and Szczudlik 2003). Diagnosis severity of neuropathy in addition to the basic clinical research methods can be supplemented by the methods of clinical neurophysiology: the study of sensory and motor neural transmission of the median nerve and the study of needle electromyography from abductor pollicis brevis muscle (Mumenthaler and Schliack 1998; Tomczykiewicz et al 2003). The above-mentioned methods are precise to qualify the patient for further conservative treatment or urgent surgery. They determine the severity of the disease associated with the process of the abductor pollicis brevis muscle denervation and scope of changes in the neural transmission of median nerve sensory and/or motor fibers.

The nerve can be pressed at any point of its course, but there are areas where the anatomical conditions increase the degree of its exposure. It typically refers to the places where the nerve runs on the hard bone surface and it is covered with a thin layer of soft tissue from the outside (Wald and Członkowska 1987; Mumenthaler and Schliack 1998; Banach et al 2002).

Three-step scale of the nerve injuries described by Seddon in 1943 distinguishes the following types: neuropraxia, axonothmesis and neurothmesis. Sunderland developed this scale in 1951, dividing the nerve injury in five types. Neuropraxia is a local blocking of the nerve transmission between the Ranvier's narrowing's, usually without anatomical changes or local damage to the myelin sheath. The physical examination in the direction of carpal tunnel syndrome shows impaired sensation and the paralysis of muscles innervated by the median

WPROWADZENIE

Najczęstszym miejscem uszkodzenia nerwu pośrodkowego jest okolica nadgarstka, gdzie nerw przebiega w kanale nadgarstka. Wszelkie procesy chorobowe, które przyczyniają się do zmniejszenia kanału i spowodowania ciasnoty w tej przestrzeni, mogą doprowadzić do ucisku nerwu pośrodkowego, co określane jest zespołem cieśni nadgarstka (ang. carpal tunnel syndrome) (Sedal 1973, Banach i wsp. 2004).

Neuropatia nerwu pośrodkowego na skutek zmian patologicznych w obrębie cieśni nadgarstka (pol. zespół kanału nadgarstka – ZKN) jest jednym z najczęściej leczonych obecnie schorzeń w rehabilitacji i chirurgii ręki w Polsce (Bednarski i wsp. 2000; Kiwerska-Jagodzińska i wsp. 2001; Banach i Szczudlik 2003). Diagnostyka stopnia zaawansowania tej neuropatii oprócz podstawowych metod badania klinicznego, uzupełniona jest również metodami neurofizjologii klinicznej: badaniem przewodnictwa czuciowego i ruchowego nerwu pośrodkowego oraz badaniem elektromiografii igłowej mięśnia odwodziciela kciuka krótkiego (Mumenthaler i Schliack 1998; Tomczykiewicz i wsp. 2003). Wyżej wymienione metody są precyzyjnymi przy kwalifikacji chorego do dalszego leczenia zachowawczego lub naglącego operacyjnego. Określają one stopień zaawansowania schorzenia powiązanego z procesem odnerwienia mięśnia odwodziciela kciuka krótkiego oraz zakres zmian w przewodnictwie czuciowym i/lub ruchowym nerwu pośrodkowego.

Nerw może być uciśnięty w każdym miejscu swego przebiegu, jednakże istnieją okolice, w których warunki anatomiczne zwiększają stopień jego narażenia. Zazwyczaj dotyczy to miejsc, w których nerw przebiega na twardym kostnym podłożu, a z zewnątrz pokryty jest cienką warstwą tkanek miękkich (Wald i Członkowska 1987; Mumenthaler i Schliack 1998; Banach i wsp. 2002).

Trzystopniowa skala uszkodzeń nerwów wg Seddona z 1943 roku wyróżnia następujące ich rodzaje: neuropraxia, axonothmesis i neurothmesis. Skalę rozwinął Sunderland w 1951 roku, dzieląc uszkodzenia nerwów na pięć typów. Neuropraxia jest lokalnym zablokowaniem przewodnictwa nerwów pomiędzy przewężeniem Ranviera, zwykle bez zmian anatomicznych, bądź z lokalnym uszkodzeniem osłonki mielinowej. W badaniu przedmiotowym w kierunku zespołu cieśni nadgarstka stwierdza się zaburzenia czucia oraz porażenie unerwianych

nerve without the positive Tinel's symptom. In this type of damage there can occura complete, rapid and spontaneous recovery in nerve transmission from a few to 12 weeks. Axonothmesis is damage to the axially located fibers without the damage of nerve sheath. The clinical study detects analgesia with the reference to median nerve innervation, muscles paralysis with their gradual atrophy, abnormality in function of the autonomic nervous system and a positive Tinel's symptom. The regeneration occurs spontaneously and is effective, but slow. The third degree of damage is similar to the second stage, however, there are present the minor scarring changes within the endoneurium. Anatomical changes and the results of clinical study are the same as in the case of axonothmesis, but the process of nerve regeneration and muscle is not complete. The surgery with neurolysis is performed exceptionally. The fourth degree of damage occurs when it is stated macroscopically the nerve continuality, but there is no evidence for the regeneration process. It leads to the damage in the nerve myelin shed and intraneuronal scarring changes as well as the degeneration of nerve distally to the site of injury. Clinically, there can appear the analgesia and autonomic function abnormalities, paralysis of the muscles with their loss of mass as well as a positive Tinel's symptom. Spontaneous recovery is not possible, which is an indication for the treatment with surgery. The term „neurothmesis" refers to the total abolition of the nerves continuity. It occurs most often in cases of open injuries and the damage refers to all nerve structures. The clinical symptoms appear similarly as in the fourth degree of damage to the nerve after injury. Surgical treatment should be performed as soon as possible (Lee et al 1996).

Sunderland's scale which includes five points is sometimes supplemented with the sixth degree of damage, which is a combination of all the other (Silver 1985; Katz 1996; Kimura 2001; Nawrot et al 2003; Szyluk et al 2004). Depending on the duration of neuropathy, morphological changes in the nerves may be of neuropraxia or axonothmesis type, in the case of long duration of injury, the neurothmesis type (Nawrot et al 2003).

In addition to standard clinical diagnosis, the ultrasound morphological diagnostic is chosen (Hong et al 1988). Among the methods for quantitative assessment of sensory innervation in the area of hand, the test of Semmes-Weinstein

przez nerw pośrodkowy mięśni, bez dodatniego objawu Tinela. W tym typie uszkodzenia następuje pełny, szybki i samoistny powrót sprawności nerwu w czasie od kilku do 12 tygodni. Axonothmesis jest uszkodzeniem włókien osiowych nerwu bez uszkodzenia osłonek nerwowych. W badaniu klinicznym stwierdza się zniesienie czucia w zakresie unerwienia nerwu pośrodkowego, porażenie mięśni ze stopniowym ich zanikiem, wyłączenie funkcji układu autonomicznego oraz dodatni objaw Tinela. Regeneracja występuje samoistnie i jest skuteczna, ale przebiega powoli. Trzeci stopień uszkodzenia jest zbliżony do drugiego stopnia, jednakże obecne są drobne zmiany bliznowate wewnątrz endoneurium. Zmiany anatomiczne i wyniki badania klinicznego są takie same jak w przypadku axonothmesis, ale proces regeneracji nerwu i mięśnia nie jest całkowity. W wyjątkowych przypadkach wykonuje się wówczas zabieg neurolizy. Czwarty stopień uszkodzenia występuje, gdy stwierdza się makroskopowo ciągłość nerwu, ale nie stwierdza się procesu regeneracji. Dochodzi wówczas do uszkodzenia osłonek nerwu i wewnątrznerwowych zmian bliznowatych oraz degeneracji nerwu dystalnie od miejsca uszkodzenia. Klinicznie występuje zniesienie czucia i funkcji autonomicznych, porażenie mięśni z ich zanikiem oraz stwierdza się dodatni objaw Tinela. Samoistna regeneracja nie jest możliwa, co jest wskazaniem do leczenie operacyjnego. Pojęciem „neurothmesis" określa się całkowite zniesienie ciągłości nerwu. Dochodzi do niego najczęściej w obrażeniach otwartych i uszkodzeniu ulegają wszystkie struktury nerwu. W badaniu klinicznym występują objawy jak w czwartym stopniu uszkodzenia nerwu po uszkodzeniu. Leczenie operacyjne powinno być wykonane jak najszybciej (Lee i wsp. 1996).

Do pięciostopniowej skali Sunderlanda dodawany jest niekiedy szósty stopień uszkodzenia, który jest kombinacją wszystkich pozostałych (Silver 1985; Katz 1996; Kimura 2001; Nawrot i wsp. 2003; Szyluk i wsp. 2004). W zależności od czasu trwania neuropatii, zmiany morfologiczne w obrębie nerwów mogą mieć charakter neuropraksji lub axonothmesis, a w wypadku długiego czasu trwania, neurothmesis (Nawrot i wsp. 2003).

Oprócz standardowych badań klinicznych, diagnostyką morfologiczną z wyboru jest badanie ultrasonograficzne (Hong i wsp. 1988). Spośród metod ilościowej oceny czucia w zakresie unerwienia ręki, stosuje się monofilamentowy test

monofilaments (modified von Frey's filament test) (Bell-Krotoski and Tomancik 1987) and the test of Dellon-MacKinnon discrimination are used. This first test is used for evaluation of superficial sensation threshold by pressure with the silicon fibers of calibrated thickness. The application of such fibers causes a specific pressure exerted by the bending force of filament. In contrast, the Dellon-MacKinnon discriminator is used for evaluation of the sensory sensation resolution. This test is inferior by the lack of reproducibility of test results (test results are depended on the force which the investigator applies with discriminator), while monofilament Semmes-Weinstein test meets the additional criteria of reliability and reproducibility of the test results in the hand area (Bell-Krotoski and Tomancik 1987; Rydzyk and Rutowski 2000). The methods of qualitative assessment towards sensory percepction in the hand include, among others, the vibration test using a tuning fork with a frequency of 256 Hz and a test of „pin-prick" (pain feeling) (Rydzyk and Rutowski 2000).

The immediate cause of carpal tunnel syndrome is a nerve bundles ischemia or local inhibition of the axonal flow in both anterograde and retrograde directions. The pressure increase in the surrounding nerves leads to the delaying of venous blood flow and nerve edema. This secondary condition leads to the block arterial blood supply, resulting in impaired nerve nutrition. Hypoxia, which is the result of this disturbance, causes impairments in the axoplasmic transport. Pathology of CTS is typically a demyelinating type (causes slowing down of nerve impulses), although in severe cases it is also accompanied by a loss of nerve axons (Tomczykiewicz et al 2003; Nawrot et al 2003).

Symptoms appearing in the physical examination towards CTS include weakness of the superficial sensory sensation in fingers innervated by the median nerve, drying of these tips and the disturbances in epicritic sensation. There are positive Tinel's and Phalen's symptoms. It is also observed the thumb muscles weakness (abductor pollicis brevis muscle, opponens pollicis musculus). The attempt to flex the fingers can lead to the characteristic arrangement of the hand (ie. „preacher" hand or „blessed" hand). It can be found the hypersensation to vibration at a frequency of 256 Hz (Nawrot et al 2003). During severe and prolonged syndromes, pains also appear in the day, the abductor pollicis brevis muscle's atrophy appears, which is referred to as „monkey hand" (Mu-

Semmes-Weinstein (zmodyfikowany test badań filamentami von Freya) (Bell-Krotoski i Tomancik 1987) i dyskryminator Dellon-MacKinnon. Ten pierwszy służy do badania progu czucia powierzchniowego poprzez nacisk za pomocą sylikonowych włókien o skalibrowanej grubości. Przyłożenie takiego włókna z siłą powodującą jego wygięcie wywiera ściśle określony nacisk w badanym polu nadskórnie. Natomiast dyskryminator Dellon-MacKinnon służy do badania rozdzielczości czucia. Dużym minusem tego testu jest brak powtarzalności wyników (wyniki testu są zależne od siły, z jaką badający przyłoży dyskryminator), podczas gdy monofilamentowy test Semmes-Weinsteina spełnia dodatkowe kryteria wiarygodności i powtarzalności wyników badań w obrębie ręki (Bell-Krotoski i Tomancik 1987; Rydzyk i Rutowski 2000). Do metod jakościowej oceny czucia w obrębie ręki zalicza się m.in. test wibracyjny z użyciem widełek stroikowych o częstotliwości 256 Hz oraz test „pin-prick" (czucie bólu) (Rydzyk i Rutowski 2000).

Bezpośrednią przyczyną ZKN jest niedokrwienie pęczków nerwowych lub lokalne zahamowanie przepływu aksonalnego zarówno wstecznego dokomórkowego jak i następczego – odkomórkowego. Wzrost ciśnienia w otoczeniu nerwów doprowadza do zwolnienia odpływu krwi żylnej i powstania obrzęku nerwów. Wtórny stan ten doprowadza do blokowania dopływu krwi tętniczej, co daje zaburzenia odżywcze nerwu. Niedotlenienie, będące tego efektem, powoduje zaburzenia w transporcie aksoplazmy. Patomorfologia ZKN jest typowo demielinizacyjna (wywołuje zwolnienie przewodnictwa impulsów nerwowych), chociaż w cięższych przypadkach dołącza się również utrata aksonów nerwu (Tomczykiewicz i wsp. 2003; Nawrot i wsp. 2003).

Objawy występujące w badaniu przedmiotowym w kierunku ZKN obejmują osłabienie czucia powierzchownego w opuszkach palców unerwionych przez nerw pośrodkowy, suchość tychże opuszek oraz zaburzenia czucia epikrytycznego. Pozytywny jest objaw Tinela i objaw Phalena. Obserwuje się także osłabienie siły mięśni kciuka: mięśni odwodziciela krótkiego, przeciwstawiacza i zginacza krótkiego. Próba zgięcia palców może prowadzić do charakterystycznego ułożenia dłoni (tzw. ręka „kaznodziei", ręka „błogosławiąca"). Zwykle występuje nadwrażliwość na wibracje o częstotliwości 256 Hz (Nawrot i wsp. 2003). W nasilonym i długotrwałym zespole dolegliwości pojawiają się również w ciągu dnia, z czasem dochodzi do wyraźnego

menthaler and Schliack 1998).

Standard diagnostic procedures described by a team of experts from the Polish Society of Clinical Neurophysiology are well known (Bogucki et al 2001), but non-invasive testing with the surface electromyography (sEMG) and evaluation of the surface sensory perception are used, particularly to assess the progress of treatment, both conservative and surgical.

AIM

The aim of the study is to present the results of sensory perception studies with von Frey's filaments (FvF) in patients in the course of CTS with different advancement and to compare them with the results of surface electromyographic (sEMG) recordings from abductor pollicis brevis muscle before and after treatment. Preliminary results of electroneurographic studies (ENG, M-wave) in motor fibers in the distal part of the median nerve confirmed CTS.

MATERIAL AND METHODS

The study included 12 patients evaluated with the clinical neurophysiology researches in the Department of Pathophysiology of Locomotor Organs at the University of Medical Sciences in Poznan with clinical signs of neuropathy in the median nerve at the wrist. Preliminary diagnosis was formulated by a doctor of hand surgery. After obtaining the results and confirmed the diagnosis of carpal tunnel syndrome, patients underwent conservative or surgical treatment.

Five patients were treated conservatively at the Daily Out-Patient Clinic at Wiktor Dega Orthopaedic and Rehabilitation Hospital of Poznan University of Medical Sciences, Poland (Department of Rheumatology, Rehabilitation and Physiotherapy). Patients received physiotherapeutic treatment lasting 21 days. Therapy was performed by means of hydro-point massage, orthodromic electrostimulation of nerve and kinesiotherapy.

The remaining group of 7 patients has been subjected to an open surgical treatment method. All results of neurophysiological assessment were compared to the normatives recorded in the control group of healthy volunteers (data from Department of Pathophysiology of Locomotor Organs).

odnerwienia bocznej części kłębu kciuka, co wskazuje na zanik mięśni i określane jest jako „małpia ręka" (Mumenthaler i Schliack 1998).

Postępowanie diagnostyczne ustalone przez zespół ekspertów Polskiego Towarzystwa Neurofizjologii Klinicznej są powszechnie znane (Bogucki i wsp. 2001), ale nieinwazyjne badania niestandardowe elektromiografii powierzchniowej (sEMG) oraz percepcji czucia powierzchniowego są wykorzystywane zwłaszcza do oceny postępów leczenia zarówno zachowawczego jak i chirurgicznego.

CEL

Celem pracy jest przedstawienie wyników badań percepcji czucia filametami von Frey'a (FvF) u chorych w przebiegu ZKN o różnym stopniu zaawansowania i porównania ich z wynikami badań elektromiograficznych powierzchniowych (sEMG) mięśnia odwodziciela kciuka krótkiego w obserwacjach przed i po leczeniu. U tych chorych wstępnie wykonane badania elektroneurograficznych (ENG, fala M) włókien ruchowych nerwu pośrodkowego w części dystalnej potwierdziły ZKN.

MATERIAŁ I METODY

Badaniami objęto 12 chorych skierowanych na badania neurofizjologii klinicznej do Zakładu Patofizjologii Narządu Ruchu Uniwersytetu Medycznego im. Karola Marcinkowskiego w Poznaniu z objawami klinicznymi neuropatii nerwu pośrodkowego na poziomie nadgarstka określonymi przez lekarza chirurgii ręki. Po uzyskaniu wyników i potwierdzeniu diagnozy zespołu cieśni nadgarstka, chorzy zostawali poddawani leczeniu zachowawczemu lub operacyjnemu.

Pacjenci leczeni zachowawczo (5 chorych) odbyli proces usprawniania na Oddziale Dziennego Pobytu Ortopedyczno-Rehabilitacyjnego Szpitala Klinicznego Nr 4 im. Wiktora Degi Uniwersytetu Medycznego im. Karola Marcinkowskiego Poznaniu (Katedra i Klinika Rehabilitacji, Reumatologii i Fizjoterapii). Chorzy otrzymali cykl zabiegów fizjoterapeutycznych trwających 21 dni. Przeprowadzono terapię z zakresu fizykoterapii (hydromasaż punktowy, elektrostymulację ortodromową nerwu) oraz kinezyterapię.

Pozostała grupa chorych (7 osób) została poddana leczeniu chirurgicznemu metodą otwartą. Wszystkie wyniki badań neurofizjologii klinicznej porównywano do wartości normatywnych rejestrowanych u zdrowych ochotników grupy kontrolnej (dane Zakładu Patofizjologii Narządu

The study was conducted under the supervision of the persons qualified to the evaluation and description of electromyographic and electroneurogaphic studies whose skills were confirmed by certificates of Polish Society for Clinical Neurophysiology. The research was carried out at the request of the general doctor with a specialty of hand surgery. In all patients, preliminary ENG studies confirmed the median nerve neuropathy at the level of wrist.

Examination of the superficial sensory perception with von Frey's filaments

All patients had performed the superficial sensory perception studies using von Frey's filaments in the innervation of the median and ulnar nerves on both the symptomatic as well as the asymptomatic extremities. Tactile was applied in specific areas of the hand (index finger and the tip of a fifth finger; figure 1) with the three types of calibrated silicon filaments 0.12mm, 0.30mm and 0.55mm in a diameter.

Figure 1. Study the superficial sensory perception von Frey's filaments in area of the median nerve innervation which were applied to the index finger.

Three attempts were carried out sequentially in the areas of examined hand, during which the patient, without visual inspection, reported tactile or their missing. There were considered as a standard, reporting's of sensation in two of the three tests carried out during the application of the filaments with the medium and maximum diameter. Sensation the pressure following the smallest diameter of filament stated about hyperalgesia, the lack of tactile sensations using a filament with a diameter of 0.55 mm pointed to the abolition of the superficial sensory perception in the examined area (analgesia).

Ruchu). Badania przeprowadzono pod nadzorem osób uprawnionych do oceny i opisu badań elektromiograficznych i elektroneurograficznych, których umiejętności potwierdzono certyfikatami Polskiego Towarzystwa Badań Neurofizjologii Klinicznej. Badania wykonywano na zlecenie lekarza prowadzącego ze specjalnością chirurgii ręki. U wszystkich chorych, wstępne badania ENG potwierdziły neuropatię nerwu pośrodkowego na poziomie nadgarstka.

Badanie percepcji czucia powierzchownego filamentami von Frey'a

U wszystkich chorych przeprowadzono badanie percepcji czucia powierzchownego przy użyciu aparatury filamentów von Frey'a w zakresie unerwienia nerwu pośrodkowego i łokciowego zarówno po stronie objawowej schorzenia, jak i w obrębie kończyny zdrowej. Zastosowano bodziec dotykowy w określonym obszarze ręki (opuszka palca wskazującego i opuszka palca małego; ryciny 1) z wykorzystaniem trzech rodzajów skalibrowanych filamentów silikonowych o średnicach: 0.12mm, 0.30mm i 0.55mm.

Rycina 1. Badanie percepcji czucia powierzchownego filamentami von Frey'a w zakresie unerwienia nerwu pośrodkowego na opuszce palca wskazującego.

Przeprowadzono kolejno 3 próby w badanych obszarach ręki, podczas których pacjent, bez kontroli wzrokowej, zgłaszał wrażenia dotykowe bądź ich brak. Za normę przyjęto zgłaszanie czucia w dwóch z trzech wykonanych prób podczas stosowania filamentów o średniej i największej średnicy. Odczuwanie nacisku filamentu o najmniejszym przekroju stwierdzało przeczulicę, brak wrażeń dotykowych przy użyciu filamentu o średnicy 0,55mm wskazywało na zniesienie percepcji czucia powierzchownego na danym obszarze (niedoczulica).

Surface electromyography studies (sEMG)

All patients underwent the non-standard EMG recordings using surface electrodes. Recorded bioelectrical activity of abductor pollicis brevis muscle motor units and abductor digit minimi muscle at rest and during the maximal voluntary contraction were analyzed. Standard bipolar leads used surface electrodes placed on the studied muscles bellies and on their distal tendons were used. There were analyzed the amplitudes of potentials recorded under condition of maximal contraction with 5sec duration (normally they were in the range from 800 to 1500 µV), and the frequencies of records (frequency of 70-90 Hz - normal recording, from 40 to 60 Hz – intermediate recording indicating a slight pathology, and from 10 to 30 Hz – simple record, pathological).

Badanie elektromiografii powierzchniowej (sEMG)

U wszystkich chorych przeprowadzono niestandardowe badania EMG za pomocą elektrod powierzchniowych. Rejestrowano czynność bioelektryczną jednostek ruchowych mięśnia odwodziciela kciuka krótkiego oraz mięśnia odwodziciela palca małego w spoczynku i w trakcie czynności wysiłkowej. Wykorzystano dwubiegunowe odprowadzenia standardowymi elektrodami powierzchniowymi umieszczonymi nad brzuścem badanych mięśni oraz nad ich dystalnym ścięgnem. Analizowano wartości amplitud potencjałów rejestrowanych w warunkach maksymalnego skurczu trwającego 5s (w warunkach prawidłowych zawierały się w przedziale od 800 do 1500 µV) rekrutujących jednostek oraz powierzchnie zapisów (częstotliwość od 70-90 Hz – prawidłowy zapis interferencyjny, od 40 do 60 Hz – zapis wskazujący na nieznaczną patologię, oraz od 10 do 30 Hz – zapis prosty, patologiczny).

Electroneurography study (ENG)

ENG study was conducted in all patients to evaluate the neural transmission within the peripheral motor and sensory fibers of the median and ulnar nerves in both extremities.

To record the CMAP (compound muscle action potential, M-wave), bipolar electrodes were placed above the skin on the surface of abductor pollicis brevis muscle and abductor digiti minimi muscle. The evoked potentials were induced following bipolar electrical stimulation of the median nerve and ulnar nerve in the area of wrist. Then they were analyzed parameters of amplitudes and latencies of M-wave evoked potentials and the corresponding parameters of motor conduction velocity in fibers of median and ulnar nerves on both extremities.

Badanie elektroneurograficzne (ENG)

Badanie ENG zostało przeprowadzone u wszystkich chorych w celu oceny przewodnictwa obwodowego w obrębie włókien ruchowych i czuciowych nerwu pośrodkowego i nerwu łokciowego obu kończyn.

Do rejestracji fali M potencjałów wywołanych wykorzystano bipolarne odprowadzenia elektrodami powierzchownymi z mięśnia odwodziciela kciuka i mięśnia odwodziciela palca małego. Potencjały wzbudzano z okolicy przednadgarstkowej po bipolarnej stymulacji elektrycznej obu nerwów. Następnie analizowano parametry amplitudy i latencji fal M potencjałów wywołanych oraz parametry korespondujących prędkości przewodzenia włókien ruchowych nerwów pośrodkowych i nerwów łokciowych obu kończyn.

Figure 2. Stimulation of the median nerve at the wrist with recording of M-wave from abductor pollicis brevis muscle.

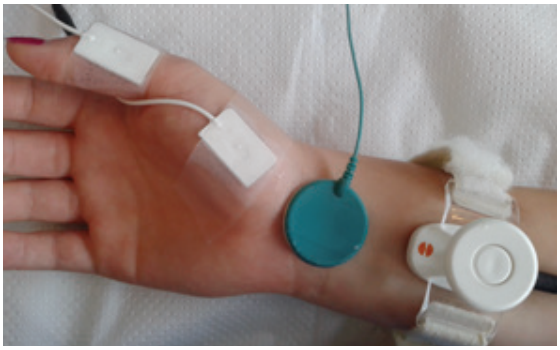

Rycina 2. Stymulacja nerwu pośrodkowego w okolicy dołu łokciowego przy rejestracji fali M z m. abductor pollicis brevis.

RESULTS

Data presented in figures 3 and 5 make possible to compare the effectiveness of both applied form of treatment in patients with CTS using non-standard studies of clinical neurophysiology, by means of von Frey's filaments studies and sEMG recordings.

WYNIKI

Dane przedstawione na rycinach 3 i 5 umożliwiają porównanie efektywności obu zastosowanych rodzajów leczenia u chorych z ZKN, opierając się na wynikach niestandardowych badań neurofizjologii klinicznej, z wykorzystaniem filamentów von Frey'a i rejestracji sEMG.

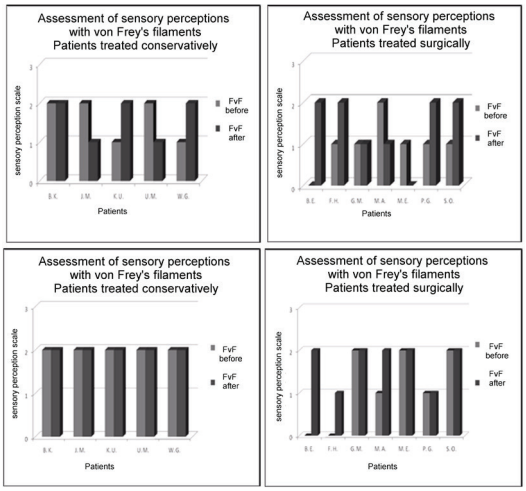

Figure 3. Histograms presenting the changes in the sensory perception of the median nerve (upper graphs) and ulnar nerve (lower graphs) verified on the symptomatic side with FvF method in patients before and after conservative or surgical treatment. Four steps scale of evaluation was used: 0-analgesia, 1-slightly reduced perception, 2-proper sensation, 3- hyperalgesia.

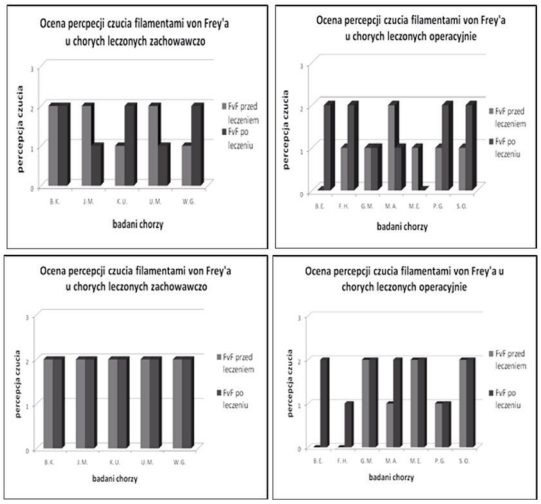

Rycina 3. Histogramy prezentujące dane odnośnie zmian w percepcji czuciowej nerwu pośrodkowego (górne grafy) i nerwu łokciowego (dolne grafy), rejestrowane po stronie symptomatycznej z wykorzystaniem metody FvF u chorych przed i po leczeniu zachowawczym lub chirurgicznym. Zastosowano cztery stopnie skali oceny: 0-niedoczulica, 1-nieznacznie obniżona percepcja, 2- prawidłowe czucie, 3-przeczulica.

As it was mentioned in the Method section, ENG studies revealed in all the patients abnormalities in less amplitudes and more latencies parameters of recorded M-waves, confirming the changes in motor transmission of medial nerve fibers. Recordings presented in figure 4B provide the graphic evaluation on this phenomenon in one of the conservatively treated patient at two stages of observation. In post treatment performed recording there can be seen that the value of the latency shortened with about 2 ms. This was the evidence that physiotherapeutic treatment brought the expected result.

Jak nadmieniono w rozdziale Metoda, u wszystkich chorych badania ENG wykazały nieprawidłowości w wartościach mniej amplitud a bardziej parametrów latencji rejestrowanych fal M, potwierdzając zmiany w przewodnictwie włókien ruchowych nerwów pośrodkowych. Rejestracje zaprezentowane na rycinie 4B przedstawiają graficzne prezentację tego zjawiska u jednego z chorych leczonych metodami zachowawczymi na dwóch etapach obserwacji. W rejestracji przeprowadzonej po leczeniu można zaobserwować, że wartość latencji uległa skróceniu o około 2 ms. Jest to dowód, że leczenie fizjoterapeutyczne przyniosło spodziewany rezultat.

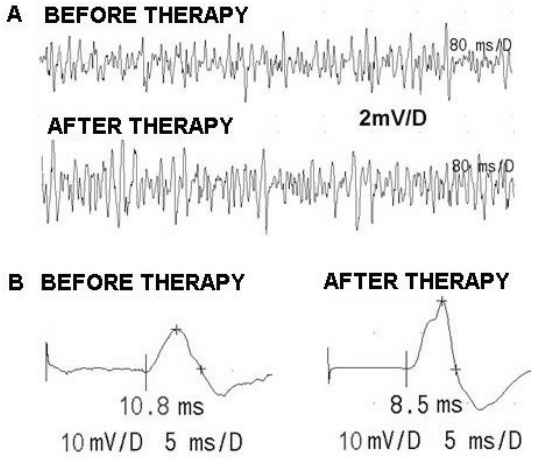

Figure 4. A – Examples of global EMG recordings recorded from abductor pollicis brevis muscle during five seconds maximal contraction in one of the patients before and after the conservative treatments. B - Examples of recordings from M-wave studies in the same patient performed before and after rehabilitation.

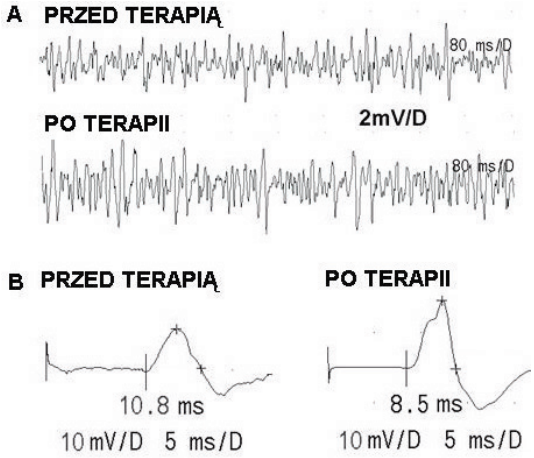

Rycina 4. A - przykłady rejestracji EMG globalnych odprowadzanych z mięśnia odwodziciela kciuka krótkiego w warunkach maksymalnego skurczu u jednej z rehabilitowanych chorych przed i po przeprowadzonych zabiegach usprawniania. B - przykłady rejestracji fali M w badaniach elektroneurograficznych u tej samej chorej kolejno przed- i po zastosowanych zabiegach usprawniania.

The general state of examined abductor pollicis brevis muscle motor units activity could have been evaluated as indicating in the intermediate advanced changes of the neurogenic type which are shown in upper record of figure 4A. The post-treatment observation could reveal the improvement in the parameters of amplitude and frequencies during the recording (Figure 4A, lower record). More or less the same results could have been observed in both groups of patients who underwent the conservative or surgical treatment about one month after they were applied.

Ogólny stan aktywności jednostek ruchowych badanego mięśnia odwodziciela krótkiego kciuka mógł być oszacowany, jako wskazujący na średniego stopnia zaawansowane zmiany o charakterze neurogennym, których wykładniki są pokazane w górnej rejestracji na rycinie 4A. Obserwacja wykonana po leczeniu mogła wykazać poprawę parametrów amplitudy i częstotliwości w rejestracji (Rycina 4A, dolna rejestracja). Podobne wyniki można było zaobserwować w obu grupach chorych, u których przeprowadzono leczenie zachowawcze lub chirurgiczne, w obserwacji około jednego miesiąca jak zostały one zastosowane.

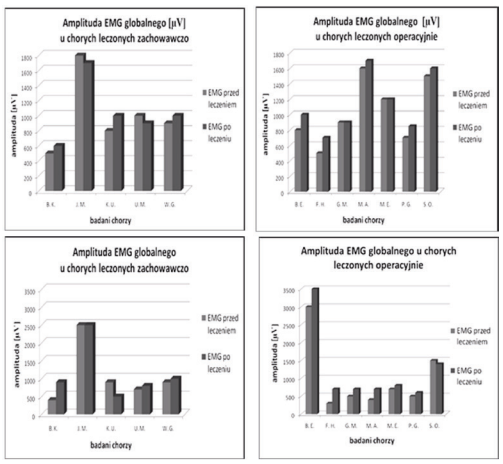

F*igure 5. Comparison of the amplitudes in global EMG recorded in the examined patients treated coservatively or surgically in two stages of observations (top histograms - parameters recorded from abductor pollicis brevis muscles, the lower histograms - parameters recorded from abductor digiti minimi muscle).*

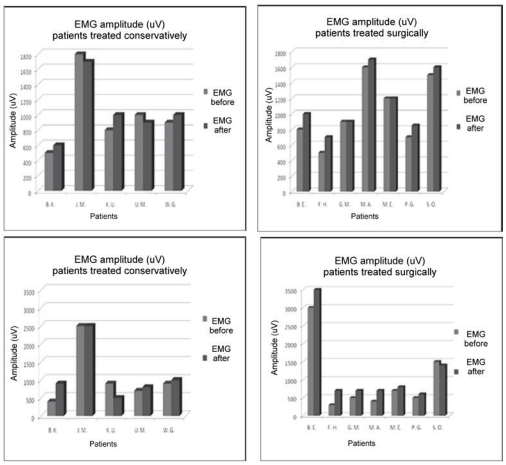

Rycina 5. Porównanie wartości amplitud elektromiogramów globalnych rejestrowanych u badanych chorych leczonych zachowaczo lub operacyjnie na dwóch etapach obserwacji (górne histogramy – paramet ry rejestrowane z mięśnia odwodziciela krótkiego kciuka, dolne histogramy – parametry rejestrowane z mięśnia odwodziciela palca małego).

Data presented in histograms of figure 3, showing results of sensory perception studies using FvF with the reference to the innervation of ulnar nerve indicate, that in patients treated surgically because of Canal Tunnel Syndrome, there can co-exist slight abnormalities following the touch stimulation of the tip in the fifth finger. Changes in superficial sensory perception with the reference to median nerve examined with the same FvF method, showed the similar deficits ascertained in patients who underwent the conservative and/or surgical treatment, with better improvements effects in patients, whom the median nerve was released of the pressure following the operation.

Results presented in figure 5 indicate, that activity of motor units in abductor pollicis brevis muscle and abductor digiti minimi muscle recorded in sEMG studies showed a very similar deficits in examined patients. The basis for such a conclusion was ascertained, similar parameters of EMG amplitudes in both examined muscle groups recorded pre and post treatment periods. After both the surgical and conservative treatment, the activity of mentioned above muscle groups underwent similarly the significant improvement one month after the treatment was completed, approaching with parameters to the reference values.

DISCUSSION

The most significant diagnostics in cases of Carpal Tunnel Syndrome are the segmental studies of transmission in motor and sensory fibers of nerves (ENG, M-wave, SCV), not only median but also ulnar of the symptomatic side. They allow for precising differentiation the Carpal Tunnel Syndrome (median nerve neuropathy) from the Guyon's Tunnel Syndrome (ulnar nerve neuropathy), which in some of patient qualified to the operative treatment of the compressive neuropathy may coexist (Kimura 2001).

Results of this paper showed validity of application the non-standard tests of clinical neurophysiology by means of sEMG and the study with von Frey's filaments in the diagnostic of the median nerve neuropathy consequences with the level of compression at the wrist. These diagnostic methods allow for ascertaining the level of advancement of the compression neuropathy by means of changes in sensory and motor transmission of fibers in median and ulnar nerves on the symptomatic side and as the non-invasive tools, serve supplementary for assessment of

Dane przedstawione w histogramach ryciny 3 prezentujących rezultaty badań percepcji czucia powierzchniowego metodą FvF w zakresie unerwienia nerwu łokciowego wskazują, że u chorych leczonych operacyjnie z powodu cięśni nadgarstka, mogą współistnieć niewielkiego stopnia nieprawidłowości po stymulacji dotykowej opuszki palca V.

Zmiany w percepcji czucia powierzchniowego w zakresie unerwienia nerwu pośrodkowego badane tą sama metodą FvF, wykazują porównywalne deficyty stwierdzane u chorych skierowanych do leczenia zachowawczego i/lub operacyjnego, z lepszymi efektami poprawy u chorych, u których nerw pośrodkowy został uwolniony z ucisku w następstwie zabiegów chirurgicznych.

Rezultaty przedstawione na rycinie 5 wskazują, że czynność jednostek ruchowych mięśnia odwodziciela kciuka krótkiego oraz mięśnia odwodziciela palca małego rejestrowana w badaniach EMG, wykazywała bardzo zbliżony poziom deficytów u badanych chorych. Podstawą do tego wnioskowania były odnotowywane, zbliżone parametry amplitudy elektromiogramów obu badanych grup mięśniowych rejestrowane w okresie przed leczeniem. Po procesie leczenia zarówno operacyjnego jak i zachowawczego, czynność wspomnianych mięśni uległa podobnie znaczącej poprawie w okresie 1 miesiąc po zakończeniu leczenia, zbliżając się parametrami EMG do wartości referencyjnych.

DYSKUSJA

Decydujące znaczenie w diagnostyce zespołu cieśni nadgarstka mają badania odcinkowe przewodnictwa włókien ruchowych i czuciowych (ENG) nerwów nie tylko pośrodkowych i łokciowych po stronie symptomatycznej. Pozwalają one na precyzyjne różnicowanie zespołu cieśni nadgarstka (neuropatia nerwu pośrodkowego) od kanału Guyona (neuropatia nerwu łokciowego), które u części chorych kwalifikowanych do leczenia operacyjnego zespołu z ucisku współistnieją (Kimura 2001).

Wyniki tej pracy wykazały zasadność aplikacji badań neurofizjologii klinicznej sEMG i filamentów von Freya w diagnostyce następstw neuropatii nerwu pośrodkowego na poziomie nadgarstka. Te metody diagnostyczne pozwalają określić stopień zaawansowania zespołu z ucisku z punktu widzenia zmian w przewodnictwie czuciowym oraz włókien ruchowych nerwów pośrodkowego i łokciowego po stronie objawowej i jako metody nieinwazyjne, służyć wspomagająco do oceny efektów leczenia zachowawczego lub operacyjnego.

the conservative and surgical effects.

In patients treated surgically because of the Carpal Tunnel Syndrome, there co-exist the slight abnormalities in the range of superficial sensory perception with the innervation of fibres from the ulnar nerve. In the currently presented studies there were not observed preoperatively, since it is possible, that they are inevitable, iatrogenic complications associated with the surgery. Such a possibility was mentioned by Trojaborg et al (1996), who used the neurophysiological test of sensory transmission for median and ulnar nerves performed comparatively before and after surgery. Deficits observed in FvF tests for the range of the superficial sensory perception with innervation from median nerve, which are characteristic for the Carpal Tunnel Syndrome (Banach et al 2002) underwent the significant decreasing following the applied treatment more surgical than conservative. These data are in agreement with ENG stimulation studies of sensory transmission referring to the better effects to this nerve decompression than to the applying of physiotherapeutic procedures (Gerritsen et al 2003).

In the light of presented results of this paper, the parameter of sEMG recordings referring to the improvement of abductor pollicis brevis muscle motor units activity did not significantly improve after the conservative treatment, what can be ascertained in patients treated surgically according to Marshall et al observations (2002).

U chorych leczonych operacyjnie z powodu cieśni nadgarstka, mogą współistnieć niewielkiego stopnia nieprawidłowości w zakresie percepcji czucia powierzchniowego z unerwieniem włókien nerwu łokciowego. W prezentowanych badaniach nie były one obserwowane w okresie przedoperacyjnym, stąd jest możliwe, że są nieuniknionym jatrogennym powikłaniem towarzyszącym temu zabiegowi. O możliwości takiej wspominali Trojaborg i współpracownicy (1996), wykorzystując testy neurofizjologiczne przewodnictwa czuciowego nerwów pośrodkowych i łokciowych przeprowadzanych porównawczo przed i pooperacyjnie. Obserwowane w testach FvF deficyty w zakresie percepcji czucia powierzchniowego z unerwienia nerwu pośrodkowego, charakterystyczne dla zespołu cieśni nadgarstka (Banach i wsp. 2002) uległy znaczącemu zmniejszeniu w następstwie stosowanego leczenia bardziej operacyjnego aniżeli zachowawczego. Dane te są zgodne z wynikami badań stymulacyjnych ENG przewodnictwa czuciowego donoszące o lepszych skutkach uwolnienia tego nerwu aniżeli stosowania zabiegów fizjoterapii w przebiegu ZKN (Gerritsen i wsp. 2003).

W świetle danych przedstawianych w tej pracy, amplituda rejestracji sEMG w odniesieniu do poprawy sprawności jednostek ruchowych mięśnia odwodziciela kciuka krótkiego nie uległa dużej poprawie po leczeniu zachowawczym, co można natomiast stwierdzić u chorych leczonych operacyjnie (Marshall i wsp. 2002).

REFERENCES

Banach M., Badania elektrodiagnostyczne w rozpoznawaniu zespołu cieśni nadgarstka, In: Banach M., Bogucki A. (Ed.): Zespoły z ucisku – diagnostyka i leczenie, Medycyna Praktyczna, 2003.

Banach M., Gryz E., Szczudlik A., Zespół cieśni nadgarstka, Przegl. Lek. 2004; 61 (2): 120-125.

Banach M., Słowik A., Szczudlik A., Wartość badania różnicy latencji ruchowej między drugim mięśniem glistowatym i drugim mięśniem międzykostnym w diagnostyce zespołu cieśni kanału nadgarstka. Neurologia Neurochirurgia Polska, 2002; 36, 657-667.

Bednarski M., Żyluk A., Brűske J., Zespół kanału nadgarstka - przegląd piśmiennictwa, Pol. Hand. Surg. 2000; 1/27: 25-33.

Bell-Krotoski J., Tomancik E., The repeatability of testing with Semmes-Weinstein monofilaments, J. Hand Surg., 1987; 12A: 155-161.

Bogucki A., Niedzielska K., Niewiadomska N.,

PIŚMIENNICTWO

Banach M., Badania elektrodiagnostyczne w rozpoznawaniu zespołu cieśni nadgarstka, In: Banach M., Bogucki A. (Ed.): Zespoły z ucisku – diagnostyka i leczenie, Medycyna Praktyczna, 2003.

Banach M., Gryz E., Szczudlik A., Zespół cieśni nadgarstka, Przegl. Lek. 2004; 61 (2): 120-125.

Banach M., Słowik A., Szczudlik A., Wartość badania różnicy latencji ruchowej między drugim mięśniem glistowatym i drugim mięśniem międzykostnym w diagnostyce zespołu cieśni kanału nadgarstka. Neurologia Neurochirurgia Polska, 2002; 36, 657-667.

Bednarski M., Żyluk A., Brűske J., Zespół kanału nadgarstka - przegląd piśmiennictwa, Pol. Hand. Surg. 2000; 1/27: 25-33.

Bell-Krotoski J., Tomancik E., The repeatability of testing with Semmes-Weinstein monofilaments, J. Hand Surg., 1987; 12A: 155-161.

Bogucki A., Niedzielska K., Niewiadomska N.,

Zakrzewska-Pniewska B., Rekomendacje diagnostyczne Polskiego Towarzystwa Neurofizjologii Klinicznej: elektromiografia, potencjały wywołane, elektroencefalografia, Aktualności Neurologiczne, 2001; 2, 1: 101-127.

Gerritsen A.A.M., Krom M.C.T.F.M. de, Struijs M.A., Scholten R.J.P.M, Vet H.C.W. de, Bouter L.M., Conservative treatment options for carpal tunnel syndrome: a systematic review of randomized controlled trials. J. Neurol., 2002; 249: 272-280.

Hong C., Liu H.H., Yu J., Ultrasound thermotherapy effects on the recovery of the nerve conduction in experimental compression neuropathy, Arch. Phys. Med. Rehabil., 1988; 69: 410-414.

Katz J.N., Symptoms, functional status and neuromuscular impairment following carpal tunnel release, J. Hand Surg., 1996; 20A: 549-555.

Kimura J., Electrodiagnosis in diseases of nerve and muscle, Principles and Practice, Oxford University Press, 2001.

Kiwerska-Jagodzińska K., Mikuła W., Iwanowski M., Postępowanie usprawniające po leczeniu operacyjnym zespołu kanału nadgarstka, Post. Rehabil., 2001; 15 (1): 17-24.

Lee W.P., Plancher K.D., Strickland J.W., Carpal tunnel release with a small palmar incision. Hand Clin., 1996; 12(2): 271-84.

Marshall S., Tardif G., Ashworth N., Local corticosteroid injection for carpal tunnel syndrome, Cochrane Database Syst. Rev., 2002; 4, CD001554.

Mumenthaler M., Schliack H., Uszkodzenia nerwów obwodowych, Wydawnictwo Lekarskie PZWL, Warszawa, 1998.

Nawrot P., Nowakowski A., Łabaziewicz L., Chirurgiczne leczenie neuropatii uciskowych kończyny górnej, FOLIUM, 2003.

Rydzyk B., Rutowski R., Jakościowe i ilościowe metody oceny czucia w ręce, Pol. Hand Surg. 2000; 2 (28): 47-53.

Sedal L., Ulnar nerve lesions associated with the carpal tunnel syndrome, J. Neurol. Neurosurg. Psychiatry, 1973; 36: 118-123.

Silver M.A., Carpal tunnel syndrome: Associated abnormalities in ulnar nerve function and the effects of carpal tunnel release on these abnormalities, J. Hand Surg., 1985; 10A: 710-714.

Szyluk K., Jasiński A., Widuchowski J., Widuchowski W., Zespół kanału nadgarstka, Med. Sport., 2004; 20 (5): 259-263.

Tomczykiewicz K., Ciechomska A., Kotowicz J., Zespoły cieśni nadgarstka - ocena porównawcza badania USG I EMG, In: Banach M., Bogucki A. (Ed.):

Zakrzewska-Pniewska B., Rekomendacje diagnostyczne Polskiego Towarzystwa Neurofizjologii Klinicznej: elektromiografia, potencjały wywołane, elektroencefalografia, Aktualności Neurologiczne, 2001; 2, 1: 101-127.

Gerritsen A.A.M., Krom M.C.T.F.M. de, Struijs M.A., Scholten R.J.P.M, Vet H.C.W. de, Bouter L.M., Conservative treatment options for carpal tunnel syndrome: a systematic review of randomized controlled trials. J. Neurol., 2002; 249: 272-280.

Hong C., Liu H.H., Yu J., Ultrasound thermotherapy effects on the recovery of the nerve conduction in experimental compression neuropathy, Arch. Phys. Med. Rehabil., 1988; 69: 410-414.

Katz J.N., Symptoms, functional status and neuromuscular impairment following carpal tunnel release, J. Hand Surg., 1996; 20A: 549-555.

Kimura J., Electrodiagnosis in diseases of nerve and muscle, Principles and Practice, Oxford University Press, 2001.

Kiwerska-Jagodzińska K., Mikuła W., Iwanowski M., Postępowanie usprawniające po leczeniu operacyjnym zespołu kanału nadgarstka, Post. Rehabil., 2001; 15 (1): 17-24.

Lee W.P., Plancher K.D., Strickland J.W., Carpal tunnel release with a small palmar incision. Hand Clin., 1996; 12(2): 271-84.

Marshall S., Tardif G., Ashworth N., Local corticosteroid injection for carpal tunnel syndrome, Cochrane Database Syst. Rev., 2002; 4, CD001554.

Mumenthaler M., Schliack H., Uszkodzenia nerwów obwodowych, Wydawnictwo Lekarskie PZWL, Warszawa, 1998.

Nawrot P., Nowakowski A., Łabaziewicz L., Chirurgiczne leczenie neuropatii uciskowych kończyny górnej, FOLIUM, 2003.

Rydzyk B., Rutowski R., Jakościowe i ilościowe metody oceny czucia w ręce, Pol. Hand Surg. 2000; 2 (28): 47-53.

Sedal L., Ulnar nerve lesions associated with the carpal tunnel syndrome, J. Neurol. Neurosurg. Psychiatry, 1973; 36: 118-123.

Silver M.A., Carpal tunnel syndrome: Associated abnormalities in ulnar nerve function and the effects of carpal tunnel release on these abnormalities, J. Hand Surg., 1985; 10A: 710-714.

Szyluk K., Jasiński A., Widuchowski J., Widuchowski W., Zespół kanału nadgarstka, Med. Sport., 2004; 20 (5): 259-263.

Tomczykiewicz K., Ciechomska A., Kotowicz J., Zespoły cieśni nadgarstka - ocena porównawcza badania USG I EMG, In: Banach M., Bogucki A. (Ed.):

Zespoły z ucisku – diagnostyka i leczenie, Medycyna Praktyczna, 2003.

Trojaborg W., Grewal R.P., Weimer L.H., Scheriff P., Value of latency measurements to the small palm muscles compared to other codunction parametrs in the carpal tunnel syndrome, Muscle Nerve, 1996; 19: 243-245.

Wald I., Członkowska A., Neurologia kliniczna, PZWL, Warszawa, 1987.

Author responsible for correspondence: Anna Kondrat; Physiotherapy Centum MaxMed in Konin, Poland; Budowlanych Str. 4; 62-510 Konin; annamaria.kondrat@gmail.com

Zespoły z ucisku – diagnostyka i leczenie, Medycyna Praktyczna, 2003.

Trojaborg W., Grewal R.P., Weimer L.H., Scheriff P., Value of latency measurements to the small palm muscles compared to other codunction parametrs in the carpal tunnel syndrome, Muscle Nerve, 1996; 19: 243-245.

Wald I., Członkowska A., Neurologia kliniczna, PZWL, Warszawa, 1987.

Autor odpowiedzialny za korespondencję: Anna Kondrat; Centum Fizjoterapii MaxMed 1; ul. Budowlanych 4; 62-510 Konin; annamaria.kondrat@gmail.com