MANUALNY DRENAŻ LIMFATYCZNY U CHORYCH Z OBRZĘKIEM LIMFATYCZNYM PO OPERACJACH WĘZŁOWYCH NA SZYI

Sławomir Marszałek[1,2], Agnieszka Pawlak[3], Bożena Golusińska[4], Marian Majchrzycki [5], Magdalena Kordylewska[2], Paweł Golusiński[2], Jakub Pazdrowski[2], Łukasz Łuczewski[2]

[1] *Wydział Wychowania Fizycznego, Sportu i Rehabilitacji, Akademia Wychowania Fizycznego im. E. Piaseckiego, Poznań*
[2] *Klinika Chirurgii Głowy i Szyi i Onkologii Laryngologicznej, Uniwersytet Medyczny im. K. Marcinkowskiego, Poznaniu*
[3] *Samodzielny Publiczny Zakład Opieki Zdrowotnej w Szamotułach*
[4] *Katedra Auksologii Klinicznej i Pielęgniarstwa Pediatrycznego, Uniwersytet Medyczny im. K. Marcinkowskiego, Poznań*
[5] *Katedra i Klinika Rehabilitacji, Uniwersytet Medyczny im. K. Marcinkowskiego, Poznań*

STRESZCZENIE

Wstęp. W ostatnich latach obserwuje się znaczący wzrost zachorowalności na nowotwory głowy i szyi. Radykalne leczenie operacyjne wiąże się z obniżeniem jakości życia. Obrzęk limfatyczny jest najczęściej obserwowanym powikłaniem po leczeniu operacyjnym w rejonie głowy i szyi.

Cel pracy. Celem pracy jest ocena wpływu manualnego drenażu limfatycznego na obrzęk pooperacyjny u chorych po operacjach węzłowych na szyi.

Materiał i metody. Badanie przeprowadzono w grupie 20 chorych w wieku od 29 do 82 lat, leczonych na Oddziale Chirurgii Głowy i Szyi i Onkologii Laryngologicznej, u których wystąpił obrzęk pooperacyjny. Pacjenci poddani zostali pomiarom wielkości obrzęku początku i na końcu terapii. U wszystkich wykonywano podczas pobytu na Oddziale raz dziennie manualny drenaż limfatyczny.

Wyniki. Po zastosowaniu manualnego drenażu limfatycznego w badanej grupie zaobserwowano istotne statystycznie zmniejszenie wielkości obrzęku pooperacyjnego. Średnia pomiarów obrzęku okolicy podżuchwowej przed terapią wynosiła 27,13 cm, a po terapii 25,75 cm.

Wnioski. Stosowanie manualnego drenażu limfatycznego w sposób znaczący zmniejsza obrzęk pooperacyjny z powodu nowotworu rejonu głowy i szyi. Dzięki wyspecjalizowanej i kompleksowej terapii można znacznie poprawić jakość życia chorego redukując obrzęk limfatyczny.

Słowa kluczowe: nowotwory głowy i szyi, onkologia, manualny drenaż limfatyczny, obrzęk limfatyczny

Wstęp

Nowotwory głowy i szyi stanowią obecnie grupę, w której wzrost częstości występowania jest najbardziej widoczny. Zgodnie z danymi badania GLOBOCAN 2008 rocznie rejestruje się prawie 1 400 000 zachorowań na nowotwory głowy i szyi na świecie wśród mężczyzn i kobiet. W 2005 roku ilość nowych zachorowań w Polsce kształtowała się na poziomie 5 tysięcy, a w 2008 roku już na 10 tysięcy. Należy zwrócić uwagę, że ilość nowo rozpoznawanych nowotworów wzrasta lawinowo. Głównym czynnikiem etiologicznym nowotworów głowy i szyi są czynniki rakotwórcze zawarte w dymie tytoniowym. Działanie tych substancji wzmacnia spożywanie wysokoprocentowego alkoholu. W populacji palącej ryzyko rozwoju nowotworu w obrębie głowy i szyi jest 15 – 20 krotnie wyższe niż w grupie niepalącej [1, 2]. Jednoczenie wskazuje się na wyraźny związek między długotrwałym narażeniem na dym tytoniowy i nadużywaniem alkoholu, a ryzykiem zachorowania. Ponadto wśród czynników usposabiających wyróżnia się nawyki głównie żywieniowe, niedobory witamin i minerałów, także długotrwałe czynniki drażniące, np. niedostosowana proteza zębowa. W powstawaniu raków w obrębie jamy ustnej i gardła istotną rolę odgrywa wirus brodawczaka ludzkiego HPV (human papilloma virus) [3, 4].

Nowotwory głowy i szyi to grupa nowotworów złośliwych, w większości nabłonkowych, rozwijających się w górnej części układu oddechowego i pokarmowego. Większość nowotworów cechuje

wzrost głównie miejscowy i regionalny oraz małe ryzyko wystąpienia przerzutów odległych. Poza tym charakteryzuje je wysoka złośliwość, oznacza to że ich przebieg kliniczny i podatność na leczenie w dużej mierze zależą od pierwotnego umiejscowienia i biologii [5, 6, 7].

Guzy rejonu głowy i szyi są leczone w sposób skojarzony. Leczenie to obejmuje operację, radioterapię i chemioterapię [1]. Podstawową metodą leczenia są zabiegi chirurgiczne z uzupełniającą radioterapią. Każdorazowo wybór terapii jest ustalany indywidualnie. Pod uwagę bierze się zaawansowanie narządowe nowotworu, stopień histologicznej dojrzałości guza, stan ogólny chorego oraz jego akceptację dotyczącą zaproponowanego sposobu leczenia [8].

Obecność przerzutów w węzłach chłonnych wymusza rozszerzenie zabiegu chirurgicznego o operację węzłową. Amerykańska Akademia Otolaryngologii Chirurgii Głowy i Szyi dokonała klasyfikacji operacji układu chłonnego na cztery grupy. Pierwsza zakłada radykalną operację układy chłonnego szyi polegającą na usunięciu całego układu węzłów chłonnych szyi wraz z otaczającymi tkankami i strukturami anatomicznymi znajdującymi się od poziomu podstawy czaszki do obojczyka: żyła szyjna wewnętrzna, nerw XI, mięsień mostkowo-obojczykowo-sutkowy. Kolejna opisuje operację radykalną zmodyfikowaną, w której dokonuje się usunięcia całego układu chłonnego szyi z zachowaniem jednej lub kilku struktur nielimfatycznych (nerw XI, żyła szyjna wewnętrzna). Zabieg selektywny dotyczy usunięcia węzłów chłonnych z określonych pól na szyi z zachowaniem żyły szyjnej wewnętrznej, nerwu XI i mięśnia mostkowo-obojczykowo-sutkowego [9].

Wykonywana operacja węzłowa na szyi i leczenie uzupełniające są główną przyczyną rozwoju obrzęku chłonnego rejonu głowy i szyi. Przewlekły obrzęk limfatyczny powoduje wtórne zaburzenia mięśniowo-szkieletowe, zmniejszenie mobilności rejonu dotkniętego obrzękiem, nawracające infekcje wymagające antybiotykoterapii i częste hospitalizacje [10].

Jak dotąd nie sformułowano jednoznacznej definicji obrzęku limfatycznego, która byłaby zgodna z międzynarodowym konsensusem. Najprościej określić go można, jako nadmierne gromadzenie się w przestrzeni międzykomórkowej płynu śródmiąższowego bogatego w substancje białkowe. Obrzęk limfatyczny może towarzyszyć wielu stanom chorobowym między innymi, takim jak choroby naczyniowe serca. Często jest powikłaniem choroby nowotworowej i podjętej metody leczenie [11].

Międzynarodowe Towarzystwo Limfologiczne (ISL, International Society of Lymphology) jako podstawową metodę leczenia obrzęku limfatycznego zaleca tak zwaną kompleksową terapię udrażniającą (CDT, complex decongestive therapy), która obejmuje manualny drenaż limfatyczny (MLD, manual lymphatic drainage), wielowarstwowe bandażowanie, ćwiczenia poprawiające odpływ chłonki oraz pielęgnację skóry [12]. Głównym celem postępowania terapeutycznego jest poprawa jakości życia pacjenta. Można ją osiągnąć nie tylko przez redukcję obrzęku, ale również przez zmniejszenie zwłóknienia tkanek, poprawę zakresu ruchomości stawów zajętego obszaru ciała [13].

Rozwój technik operacyjnych jakimi dysponuje współczesna medycyna pozwala choremu na dłuższe przeżycie, jednak wykonanie dużego, okaleczającego zabiegu chirurgicznego powoduje powstanie w operowanej okolicy wielu zmian strukturalnych i czynnościowych istotnych dla codziennego funkcjonowania chorych. Powstałe w wyniku leczenia blizny przez zrosty tkankowe zaburzają czynności jak: picie, połykanie, żucie, mimika, wzrok, artykulacja [14].

Rozpoznanie choroby onkologicznej jest już sytuacja trudną dla pacjenta, dodatkowo lokalizacja w rejonie głowy i szyi, długie i złożone leczenie, jakiemu poddawani są pacjenci rodzi obawy i stres tym większy, że terapia nie wyklucza ryzyka śmierci [15]. Napięcie psychiczne wynikające z nawału myśli o chorobie nowotworowej wywołują odruchowe napięcie spoczynkowe mięśni, szczególnie w obrębie głowy, karku i górnej części tułowia. Charakter i natężenie różnych emocji odbijają się na postawie chorego. Prowadzi to do przeciążeń statycznych i dynamicznych w obszarze mięśni szyi i barków, co utrudnia rehabilitację i ma dalszy negatywny wpływ na opisane wyżej dysfunkcje narządu ruchu [16].

Cel pracy

Celem pracy jest ocena skuteczności zastosowania manualnego drenażu limfatycznego we wczesnym okresie pooperacyjnym u chorych po operacjach węzłowych na szyi.

Materiał i metody

Badanie przeprowadzono w grupie 20 pacjentów w wieku 29-82 lata przebywających na Oddzia-

le Chirurgii Głowy i Szyi i Onkologii Laryngologicznej Wielkopolskiego Centrum Onkologii w Poznaniu, u których przeprowadzono zabieg usunięcia węzłów chłonnych szyi z powodu nowotworu i u których wystąpił pooperacyjny obrzęk limfatyczny.

Przed rozpoczęciem terapii z każdym z pacjentów przeprowadzony został wywiad, na podstawie którego można było określić charakter przebiegu choroby, metodę zastosowanego leczenia operacyjnego i jego rozległość. Terapię poprzedziło badanie przedmiotowe pacjentów, które polegało na pomiarze centymetrowym obwodów głowy – odległość między kątami żuchwy pod brodą (przy obrzęku okolicy kąta żuchwy alternatywą była odległość od stawu skroniowo-żuchwowego) w celu oszacowania wartości początkowej obrzęku.

Podstawą terapii obrzęku był manualny drenaż limfatyczny (MDL) głowy, karku i twarzy [17]. Dla każdego badanego, indywidualnie została stworzona strategia postępowania, co wiązało się z modyfikacją podstawowych technik, bowiem badani poddani zostali operacjom układu chłonnego szyi o różnym stopniu rozległości, z indywidualnie dobranym dojściem chirurgicznym dla operowanych struktur.

W pracy przedstawiono kolejność wykonywanych chwytów w standardowym MDLu głowy i karku z wykorzystywaniem następujących techniki: krążenia dłoni i „czerpak" – ruch ugniatająco czerpiący. Pracę inicjujemy głaskaniem szyi od wyrostka sutkowatego kości skroniowej po mięśniach MOS w kierunku kątów żylnych. Następnie pracujemy w „linii transversalnej" (Rycina 1) – kciuki zataczają stojące koła w okolicy Terminus, pozostałe palce przesuwają się po mięśniu czworobocznym części zstępującej w kierunku od części lateralnej do medialnej. Kolejnie opracowuje się węzły szyi głębokie – Profundus, „stojące koła" wykonane w dwóch liniach za i przed mięśniem MOS. Terminus to okolica dołów nadobojczykowych, naczynia limfatyczne z układem naczyń żylnych łączą się w kącie żylnym, w tym miejscu wykonuje się „stojące koła" z lekkim dociskiem w kierunku mostka. W dalszej kolejności wykonuje się „Piramidę" – ruchy okrężne w kilku punktach w obrębie tyłu głowy. Obrys zewnętrzny opracowywanych punktów tworzy piramidę o szczycie na kości ciemieniowej i podstawie na kości potylicznej. Drenaż zaczyna się na kresie karkowej i pracuje się do strefy ciemieniowej. Przesuwanie limfy zachodzi w kierunku węzłów chłonnych podpotylicznych lub zausznych.

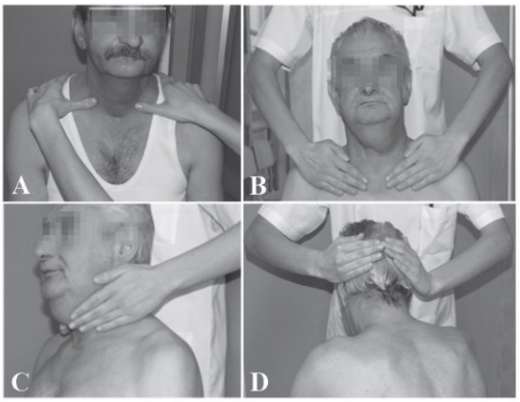

Rycina 1. A)Linia transwersalna, B) Terminus, C) Profundus D) Piramida.

Opracowanie węzłów (Rycina 2) zausznych polega na wykonaniu „stojących kół" na węzłach, kierunek drenowania do węzłów podpotylicznych. W dalszej części postępowania opracowujemy ponownie w kolejności Profundus, Terminus, linia transwersalna. Następnie poprzeczny drenaż karku, w którym kierunek działania jest od linii karkowej do linii wodnej poprzecznej. Dolna ręka wykonuje ruch okrężny, górna natomiast, wraz z kciukiem, ruch czerpiący. „Drzewo życia" – naprzemienny drenaż kciukami od linii wodnej poprzecznej górnej (wysokość grzebieni łopatki) wzdłuż kręgów szyjnych w kierunku Terminus, drenaż kciukami od wysokości wyrostka C7 w kierunku kąta żylnego (lewa, prawa strona).

Opracowanie głębokich węzłów przykręgosłupowych (paravertebrale), całość kończymy powtarzanym głaskaniem. W drenażu twarzy i szyi

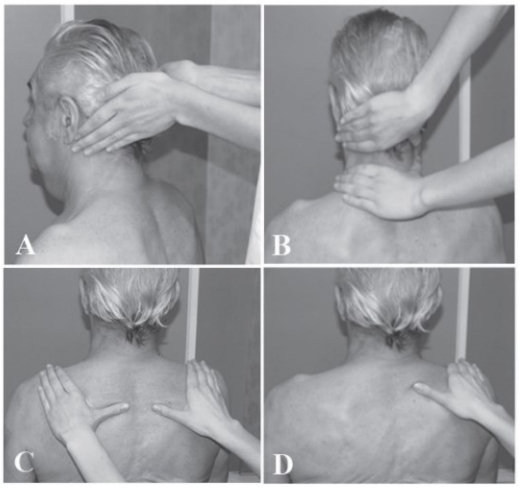

Rycina 2. A) węzły zauszne, B) drenaż poprzeczny karku, C), D) drzewo życia.

jedyną wykorzystywaną techniką jest krążenie dłoni (Rycina 3). Terapię rozpoczynamy ruchami głaskania całymi dłońmi od głowy części owłosionej przez twarz, szyję w kierunku kątów żylnych. Następnie opracowuje się węzły podżuchwowe wykonując okrężne ruchy opuszkami palców w kierunku od części medialnej do leteralnej. Kolejnym elementem opracowanym jest szczęka i gałęzie żuchwy okrężnymi ruchami w kilku pasmach od części przyśrodkowej do bocznej w kierunku przyusznych. Drenaż nosa polega na wykonaniu krążenia jednym palcem jednocześnie po obydwu stronach od grzbietu nosa w kierunku kanałów łzowych w kilku pasmach.

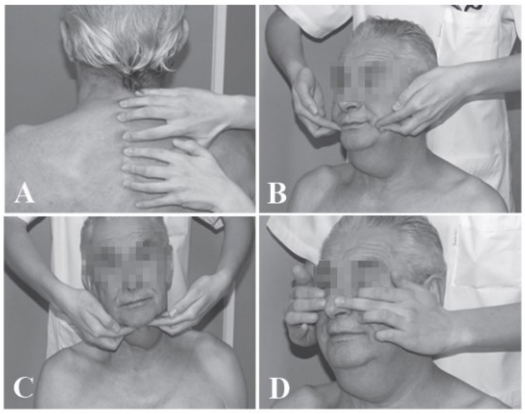

Rycina 3. A) węzły przykręgosłupowe, B) węzły okolicy szczęki, C) węzły podżuchwowe, D) technika opracowania nosa.

„Wielka podróż" – ruchami okrężnymi wykonuje się drenaż w kolejności policzka, szczęki, żuchwy, węzłów podżuchwowych, Profundus i Terminus (Rycina 4). Drenaż okolicy oczu, powiek prowadzi się opuszkiem jednego palca po stronie prawej i lewej jednocześnie w następujących punktach: kanały łzowe, górna krawędź oka, dolana krawędź oka, powieka i specyficzna technika kciuków. Kolejnym krokiem w drenażu twarzy jest opracowanie czoła zaczynając od części przyśrodkowej do bocznej ruchami okrężnymi dłoni drenujemy chłonkę w kierunku węzłów przyusznych.

Czepiec (Rycina 5), jeden z chwytów wykonywany na głowie – kości ciemieniowe, drenaż prowadzimy wykonując stojące koła całymi dłońmi w kierunku węzłów przyusznych i zausznych. Następną opracowywaną okolicą są skronie, płasko ułożonymi rękoma wykonujemy stojące koła zachowując kierunek drenowania do węzłów przyusznych. Opracowując węzły przyuszne wykonuje się stojące koła rękoma ułożonymi równolegle do

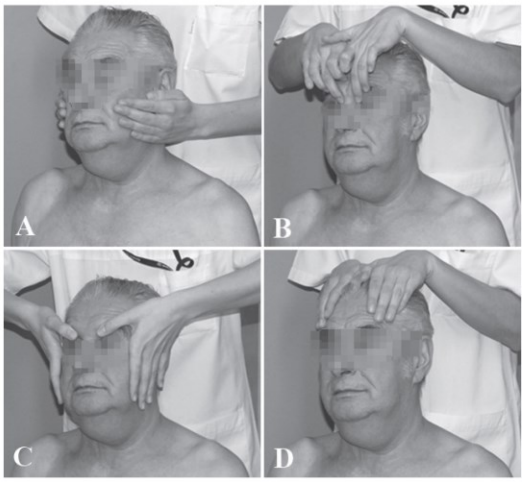

Rycina 4. A) wielka podróż, B), C) techniki wykonywane na okolicy oczu, D) chwyt na czole.

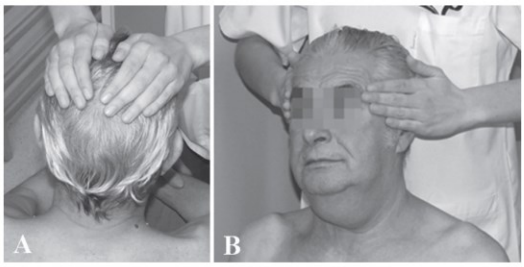

Rycina 5. A) czepiec, B) chwyt na skroniach.

małżowiny usznej nad stawami skroniowo – żuchwowymi. Chłonka kierowana jest do węzłów chłonnych zausznych i podżuchwowych. MDL kończymy opracowując układ chłonny szyi – Profundys, następnie okolica kąta żylnego – Terminus. Całą prace kończymy wykonując ruchy głaskanie twarzy, szyi w kierunku dołów nadobojczykowych.

Wyniki

W pracy przedstawione zastały wyniki terapeutyczne zastosowania manualnego drenażu limfatycznego w grupie 20 pacjentów. Uzyskane wyniki zostały przedstawione i omówione na poniższych rycinach.

Po terapii w badanej grupie zaobserwowano istotne statystycznie zmniejszenie średniej wartości obrzęku pooperacyjnego (Rycina 6). Średni pomiar obrzęku zgodnego z przyjętą metodyką przed terapią wynosiła 27,13, po terapii osiągnęła średnią wartość 25,75 cm.

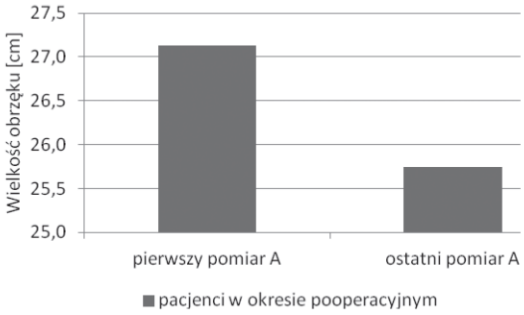

Rycina 6. Średnie wartości obwodów po zastosowaniu MDLu w terapii pacjentów po operacjach na układzie chłonnym szyi (n=20) z obrzękiem pooperacyjnym okolicy podżuchwowej. Test T dla prób zależnych p<0,05.

Dyskusja

Obecnie fizjoterapia w onkologii laryngologicznej jest dziedziną nauki dynamicznie się rozwijającą. Przeprowadzane badania autorskie są próbą przedstawienia możliwości i efektów prowadzonej terapii usprawniającej pacjentów po leczeniu z powodu nowotworów głowy i szyi. Głównym celem postępowania terapeutycznego jest poprawa jakości życia pacjenta. Można ją osiągnąć nie tylko przez redukcję obrzęku, ale również przez zmniejszenie zwłóknienia tkanek, poprawę zakresu ruchomości stawów zajętego obszaru ciała [13]. Bardzo istotnym celem terapii przeciwobrzękowej powinna być poprawa stanu funkcjonalnego pacjenta. Zgodnie z zaproponowanym w 2001 roku przez Światową Organizację Zdrowia (WHO, Word Health Organization) modelem International Classification of Functioning (ICF), oceniając problem zdrowotny pacjenta, zawsze należy analizować deficyty strukturalne i związane z nimi ograniczenia w zakresie aktywności (zdolności do wykonywania czynności ruchowych), uczestniczenia w życiu codziennym i samodzielności. Ważne, aby rozpoczynając terapię pacjenta z obrzękiem chłonnym, starać się zdefiniować jego ograniczenia funkcjonalne, wynikające z tego schorzenia. Podkreślają to również autorzy międzynarodowego kongresu z 2006 roku, akredytowanego między innymi przez American Society of Lymphology (ASL) i British Lymphology Society (BLS), dotyczącego leczenia obrzęku limfatycznego (Best Practice for the Management of Lymphoedema) [18].

Po zabiegu limfadenektomii szyjnej w wyniku, której dochodzi do nieodwracalnego uszkodzenia układu chłonnego może dojść do rozwoju zastoju płynu limfatycznego. Renkielska [19] za główną przyczynę obrzęku wskazuje na radykalne usunięcie węzłów chłonnych. Powstałe pooperacyjne zmiany zastoinowe można w dużym stopniu zredukować stosując manualny drenaż limfatyczny. Potwierdzają to powyższe badania, ponadto potwierdzenie dla tej tezy znajdujemy u Białasa [17], do podobnych wniosków doszedł Doś [10] i Dziura [20]. Właściwa ocena pacjenta, obejmująca zarówno struktury, jak i funkcje organizmu, pozwala na określenie w pełni zindywidualizowanych celów terapii, które w populacji pacjentów onkologicznych zawsze będą zależały od stadium choroby i ściśle z nim związanego stanu ogólnego chorego. W wyniku stosowania manualnego drenażu limfatycznego następują zmiany w działaniu naczyń limfatycznych. Istotnym jest, że stosując nieodpowiednią siłę bodźca można nie wywołać żadnego efektu lub spowodować pogorszenie stanu zdrowia pacjenta. Poprzez odpowiednio wykonywany drenaż oddziałujemy na tkanki powierzchowne skóry, tkankę podskórną i powięź. Blizny w obszarze wystąpienia obrzęku spełniają funkcję tamy ograniczając lub całkowicie uniemożliwiając odpływ limfy [17].

Wnioski

1. Manualny drenaż limfatyczny (MDL) u chorych w okresie pooperacyjnym powoduje znaczne zmniejszenie obrzęku limfatycznego w rejonie głowy i szyi.
2. Przypuszcza się, że wykonywanie u chorych manualnych technik drenażu limfatycznego zapobiega rozwojowi powikłań późnych w formie obrzęku przewlekłego przez aktywację anastomoz limfatycznych.
3. Edukacja pacjenta i stosowanie w okresie pooperacyjnym autoterapii przeciwobrzękowej zmniejsza ryzyko rozwoju przewlekłego obrzęku chłonnego.

Piśmiennictwo

[1] Kułakowski A., Skowronska – Gardas A.: Onkologia podręcznik dla studentów. Wydawnictwo Lekarskie PZWL, Warszawa 2003:127–140.

[2] Kazimierczak U., Bułatowicz I., Betlejewski S. et al.: Rola kinezyterapii w kompleksowej rehabilitacji pacjentów po laryngektomii całkowitej. Balneologia Polska, 2008;4:301–306.

[3] Gillison M.L., Koch WM., Capone R.B. et al.: Evidence for a causal association between human papillomavirus and a subset of head and neck cancers. J Natl Cancer Inst, 2003;92,9:709-20.
[4] Ansary-Moghaddam A., Huxley R.R., Hing Lam T. et al.: Risk of Upper Aerodigestive Tract Cancer Associated with Smoking and without Concurrent Alcohol Consumption. Mount Sinai Journal of Medicine, 2009;79:392-403.
[5] Pawlęga J.: Obecne możliwości zmniejszenia ryzyka zgonu na nowotwory głowy i szyi. Otolaryngologia Polska, 1998;52,2:199-202.
[6] Shermann C.D.: Podręcznik onkologii klinicznej UICC. Wydawnictwo PWN, Warszawa 1998;218.
[7] Deptała A.: Onkologia w praktyce. Wydawnictwo Lekarskie PZWL, Warszawa, 2007;147-161.
[8] Janczewski G.: Otolaryngologia praktyczna podręcznik dla studentów i lekarzy. Wydawnictwo Via Media, Gdańsk, 2005;1:506–517.
[9] Robbins K.T., Medina J.E., Wolfe G.T. et al.: Standardizing Neck dissection terminology. Official Report of the Academy's Committee for Head and Neck Surgery and Oncology. Arch Otolaryngol Head Neck Surg, 1991;117,6:601–605.
[10] Doś J., Górska-Doś M., Szuba A.: The integrated and interdisciplinary treatment of chronic lymphedema. Roczniki Akademii Medycznej w Białymstoku, 2005:50;141-141.
[11] Horning M.K., Guhde J., Lymphedema: An Under-Treated Problem. Medsurg Nursing, 2007;16,4:221-227.
[12] International Society of Lymphology. The diagnosis and treatment of peripheral lymphoedema: consensus document of the International Society of Lymphology. Lymphology, 2003;36:84–91.
[13] Brauer W.J., Herpertz U., Schuchardt C. et al.: Therapierichtlinie: Lymphödem — Diagnose und Therapie. Physikalische Rehabilitationsmedizin Kurortmedizin. 2003;13:291-295.
[14] Woźniewski M., Golusiński W., Hawro B., Hawro R.: Fizjoterapia w onkologii, Warszawa 2012:165–202.
[15] Jormain C., Laryngectomy: Beyond Loss of Voice—Caring for the Patient as a Whole. Clinical Journal of Oncology Nursing, 2002;6,6:34-39.
[16] Marszałek S., Golusiński W., Dworak L.B., et al.: Wpływ kompleksowej rehabilitacji ruchowej na stan chorych po całkowitym usunięciu krtani. Fizjoterapia Polska, 2005;5,4:381-389.
[17] Białas K., Jasięga J.: Terapia obrzękowa. Kurs rozwijający. Skrypt, 2009.
[18] Pyszora A.: Kompleksowa fizjoterapia pacjentów z obrzękiem limfatycznym. Medycyna Paliatywna w Praktyce, 2010:4,1:23–29.
[19] Renkielska A., Grobelny I., Grudziński J. et al.: Metody skojarzonego leczenia obrzęku limfatycznego kończyny górnej u chorych po amputacji piersi z powodu raka. Współczesna Onkologia, 2007;7,10:777-786.
[20] Dziura I.: Postępowanie zachowawcze w obrzęku limfatycznym. Rehabilitacja w Praktyce, 2008;3:38–48.

Informacja

Niniejsza praca naukowa jest finansowana ze środków na naukę w latach 2009-2013 jako projekt badawczy nr N N404 191136.

Autor odpowiedzialny za korespondencję: Sławomir Marszałek, Akademia Wychowania Fizycznego, Królowej Jadwigi 27/39, 61-871 Poznań, Tel/fax: 602482837, marszaleksl@wp.pl