GLENO-HUMERAL INTRAARTICULAR VOLUME AND PRESSURE MEASURENTS IN SHOULDER DISORDERS

Jakub Stefaniak[1,2], Przemysław Lubiatowski[1,2], Jan Długosz [1,2], Marta Ślęzak[1], Piotr Ogrodowicz[1,2], Leszek Romanowski[1]
[1]Department and Clinic of Traumatology, Orthopaedics and Hand Surgery, Karol Marcinkowski University of Medical Sciences, Poznań, Poland
[2]Rehasport Clinic, Poznań, Poland

ABSTRACT

Introduction. Changes in pressure and volume of the joint capsule may play a significant role in the pathogenesis of many diseases of the shoulder. Intra-articular pressure acts as a passive stabilizer of the humeral head, and the plastic of the joint capsule with a reduction in the volume of articular glenohumeral joint is one of the methods for treatment of shoulder joint instability. The measurement of these parameters, so far mainly performed on the body, it is difficult to perform in the operating room.

Aim. The aim of the study was to compare the parameters of pressure and volume of the shoulder in its various diseases.

Material and methods. Intra-articular volume and pressure were measured in 134 patients during an arthroscopy of the shoulder. The subjects were divided into groups: with the instability of the glenohumeral joint without laxity (SI); with instability of the glenohumeral joint laxity (SI + LAX); damage to the rotator cuff (RCT); carpal impingement (SIS); frozen shoulder syndrome (FS). Intra-articular pressure was measured before arthroscopic surgery. Puncture was performed to the joint with injection needle attached by matting tube which one end was dipped in a bowl with saline. The pressure was evaluated by measuring the sucked water column. The measurement of volume the glenohumeral joint was performed during shoulder arthroscopy. Joint cavity was filled with saline at low pressure of arthroscopic pump. Inlet was closed, and the aspirated fluid was collected with 50ml syringe. The measurement was repeated, and the resulting mean value was recorded in the operation book.

Results. The group of patients with glenohumeral joint instability was characterized by the highest average volume of the shoulder and the lowest

OCENA CIŚNIENIA I OBJĘTOŚCI STAWU RAMIENNEGO W SCHORZENIACH BARKU

Jakub Stefaniak[1,2], Przemysław Lubiatowski[1,2], Jan Długosz [1,2], Marta Ślęzak[1], Piotr Ogrodowicz[1,2], Leszek Romanowski[1]
[1]Katedra i Klinika Traumatologii, Ortopedii i Chirurgii Ręki, Uniwersytet Medyczny im. Karola Marcinkowskiego w Poznaniu
[2]Rehasport Clinic, Poznań

STRESZCZENIE

Wprowadzenie. Zmiany ciśnienia i objętości torebki stawowej mogą odgrywać znaczącą rolę w patomechanizmie wielu schorzeń stawu ramiennego. Ciśnienie wewnątrzstawowe pełni rolę pasywnego stabilizatora głowy kości ramiennej, a plastyka torebki stawowej ze zmniejszeniem objętości stawu ramiennego jest jedną z metod leczenia niestabilności stawu ramiennego. Pomiar tych parametrów, dotychczas głownie wykonywany na zwłokach, jest trudny do przeprowadzenia w warunkach sali operacyjnej.

Cel. Celem pracy było porównanie parametrów ciśnienia i objętości stawu ramiennego w poszczególnych schorzeniach barku.

Materiał i Metody. Objętość i ciśnienie wewnątrzstawowe zostały zmierzone u 134 chorych podczas zabiegu artroskopii stawu ramiennego. Badanych podzielono na grupy: z niestabilnością stawu ramiennego bez wiotkości (SI); z niestabilnością stawu ramiennego z wiotkością (SI+LAX); uszkodzeniem pierścienia rotatorów (RCT); zespołem cieśni podbarkowej (SIS); zespołem barku zamrożonego (FS). Ciśnienie mierzono przed rozpoczęciem zabiegu artroskopowego. Przeprowadzano punkcję stawu igłą iniekcyjną z przyłączonym drenem igielitowym zanurzonym jednym końcem w misce z solą fizjologiczną. Ciśnienie oceniano poprzez pomiar zassanego słupa wody. Pomiar objętości stawu ramiennego przeprowadzano podczas zabiegu artroskopii barku. Wypełniano jamę stawu solą fizjologiczną pod niskim ciśnieniem pompy artroskopu. Dopływ zamykano, a zgromadzony płyn aspirowano 50ml strzykawką. Pomiar był powtarzany, a uzyskaną wartość średnią notowano w protokole operacyjnym.

Wyniki. Grupa pacjentów z niestabilnością stawu ramiennego charakteryzowała się największą średnią objętością stawu ramiennego oraz najmniej-

negative pressure. The smallest volume has been demonstrated in patients with symptoms of frozen shoulder. Patients with RCT, SIS and FS were characterized with the largest negative pressure in relation to the atmospheric pressure. There was no statistically significant correlation between the values of volume and pressure.

Conclusion. The volume and pressure parameters of shoulder vary in considered diseases of the shoulder. Patients with glenohumeral joint instability have significantly higher volume and higher pressure in comparison to other groups. Decreased volume of the joint in patients with frozen shoulder directly translates the limited range of motion due to stiffness of the joint capsule. Lack of correlation between the volume and pressure, may indicate a lack of mutual influence of the volume and pressure in the shoulder.

Key words: intra-articular pressure, volume of glenohumeral joint, arthroscopy, shoulder disorders

szym ujemnym ciśnieniem. Najmniejszą objętość wykazano u pacjentów z objawami barku zamrożonego. Pacjenci z RCT, SIS i FS charakteryzowali się największym ujemnym ciśnieniem w stosunku do ciśnienia atmosferycznego. Nie wykazano istotnej statystycznie korelacji pomiędzy wartościami objętości i ciśnienia.

Wnioski. Parametry objętości i ciśnienia stawu ramiennego różnią się w poszczególnych schorzeniach stawu barkowego. Pacjenci z niestabilnością stawu ramiennego mają istotnie większą objętość oraz wyższe ciśnienie wewnątrzstawowe w porównaniu do pozostałych grup. Zmniejszona objętość stawu u pacjentów z zespołem barku zamrożonego bezpośrednio tłumaczy ograniczenie zakresu ruchu spowodowaną sztywnością torebki stawowej. Brak korelacji pomiędzy objętością i ciśnieniem, może oznaczać brak wzajemnego wpływu badanych parametrów na objętość i ciśnienie stawu ramiennego

Słowa kluczowe: ciśnienie wewnątrzstawowe, objętość stawu ramiennego, artroskopia, schorzenia barku

INTRODUCTION

Shoulder stability depends on many mechanisms created by every structure of shoulder joint. They can be divided in two groups: active and passive stabilizers of shoulder. Active stabilizers like rotator cuff muscles thanks to neuromuscular control and proprioception stabilize the humeral head during active movement. The passive stabilizers group is composed of: ligaments, labrum, joint capsule and negative (relative to atmospheric pressure) intraarticular pressure of glenohumeral joint (Motzkin et al 1998; Itoi 2004, Alexander et al 2013). The negative pressure together with cohesion force created by synovial fluid, create “vacuum effect” which sucks humeral head to scapula (Canale 2008). The passive mechanism of stabilization protects the humeral head against dislocation at rest, when rotator cuff muscles are relaxed.

The most frequent cause of shoulder instability results from the lesions of labrum, rotator cuff tendons, ligaments and capsular laxity. Neer and Foster described the capsular laxity as a main cause of multidirectional shoulder instability (Neer and Foster 1980, Neer 1985). Originally performed at the beginning of surgical treatment, the open capsular shift was replaced by arthroscopic procedures (Reeves 1966), which have become a golden standard in the treatment of shoulder instability in cases of ineffective conservative treatment (Motzkin

WPROWADZENIE

Stabilność stawu ramiennego jest uzależniona od wielu mechanizmów, w skład których zaangażowane są wszystkie struktury budujące staw barkowy. Można je podzielić na stabilizatory czynne i bierne. Stabilizatory czynne takie jak mięśnie pierścienia rotatorów, które dzięki kontroli nerwowo-mięśniowej i propriocepcji kontrolują głowę kości ramiennej podczas ruchu. Do stabilizatorów biernych należą: więzadła, obrąbek stawowy, torebka stawowa oraz ujemne, w stosunku do ciśnienia atmosferycznego, ciśnienie w jamie stawu ramiennego (Motzkin i wsp. 1998, Itoi 2004, Alexander i wsp. 2013). Ujemne ciśnienie razem z siłą kohezji utworzoną przez płyn stawowy odpowiada za mechanizm przyssania głowy kości ramiennej do panewki (tzw. vacuum effect) (Canale 2008). Bierne mechanizmy stabilizacji zabezpieczają głowę kości ramiennej przed zwichnięciem w spoczynku, kiedy mięśnie stożka rotatorów są w rozkurczu.

Urazy takie jak uszkodzenie obrąbka stawowego, ścięgien pierścienia rotatorów, więzadeł oraz wiotkość torebki stawowej są zazwyczaj główną przyczyną niestabilności stawu ramiennego. Neer i Foster opisali wiotkość torebki stawowej, jako główną przyczynę wielokierunkowej niestabilności stawu ramiennego (Neer i Foster 1980, Neer 1985). Początkowo stosowane zabiegi otwartej plastyki (duplikatura) torebki stawowej (Reeves 1966),

et al 1998). Arthroscopic procedures provide fewer traumas to the tissues, blood loss and shorter hospitalization (Karas et al 2004). The aim of the open and close stabilisation of shoulder is to reduce laxity and volume of joint capsule. Previously studies of joints' volume and intra-articular pressure, due to technical difficulties of measurements were performed on animal or cadaver models. Measurements must be repeatable and the measurement technique feasible during each shoulder arthroscopy.

obecnie zastępowane są technikami artroskopowymi, które stanowią złoty standard operacyjnego leczenia niestabilności stawu ramiennego w przypadku nieskuteczności leczenia zachowawczego (Motzkin i wsp. 1998). Zapewniają one mniejszą traumatyzację tkanek, utratę krwi oraz krótszy czas hospitalizacji (Karas i wsp. 2004). Jednym z celów otwartej lub zamkniętej stabilizacji stawu ramiennego jest zmniejszenie wiotkości i objętości torebki stawowej. Dotychczas przeprowadzane badania ciśnienia i objętości stawu ramiennego, ze względu na trudność techniczną pomiaru, były przeprowadzane na modelach zwierzęcych lub na zwłokach. Pomiary muszą być powtarzalne, a technika możliwa do zastosowania podczas każdego zabiegu artroskopii barku.

AIM

The aim of the study was to compare the parameters of volume and pressure within glenohumeral joint in particular shoulder disorders.

CEL

Celem pracy było porównanie parametrów ciśnienia i objętości stawu ramiennego w poszczególnych schorzeniach barku.

MATERIAL

The volume and pressure of glenohumeral joint were measured in 134 patients (100 men and 37 women) operated arthroscopically in 2009 to 2011 in Rehasport Clinic and The Department of Orthopaedic, Traumatology and Hand Surgery in Poznań. The average age of patients was 44,6 years (from 16 to 92 years). The main indications for shoulder arthroscopy were instability of glenohumeral joint: SI group (26 patients) with stage G2 (without laxity) and SI+LAX group (7 patients) with stage G3 and G5 of shoulder instability (with laxity) according to Gerbers' classification (Gerber and Nyffeler 2002); rotator cuff tears (RCT; 68 patients); shoulder impingement syndrome (SIS; 26 patients) and frozen shoulder (FS; 7 patients). Rotator Cuff Tears Group (RCT) was excluded from the pressure measurement due to tear in tendon and loss of water-tightness in the joint. The measurements of glenohumeral volume were performed in 66 patients (49%) and of joint pressure in 125 patients (93%). The examination was the part of wider project that has obtained the consent of Ethical Committee of Poznan University of Medical Sciences in Poland.

MATERIAŁ

Ciśnienie oraz objętość zostały zmierzone u 134 pacjentów (100 mężczyzn i 37 kobiet), poddawanych zabiegowi artroskopii barku w latach 2009-2011 w Rehasport Clinic oraz Klinice Traumatologii, Ortopedii i Chirurgii Ręki w Poznaniu. Średni wiek badanych wynosił 44,6 lat (od 16 do 92 lat). Głównymi wskazaniami do zabiegu artroskopowego była niestabilność stawu ramiennego: grupa SI (26 osób) ze stopniem G2 (bez wiotkości) oraz grupa SI+LAX (7 osób) ze stopniem G3 i G5 niestabilności stawu ramiennego (z wiotkością) według klasyfikacji Gerbera (Gerber i Nyffeler 2002); uszkodzenie pierścienia rotatorów (RCT; 68 osób), zespół cieśni podbarkowej (SIS; 26 osób) oraz zespół zamrożonego barku (FS; 7 osób). Grupa badanych ze zdiagnozowanym uszkodzeniem ścięgien pierścienia rotatorów (RCT) została wykluczona z analizy objętości ze względu na przewidywany brak szczelności torebki stawowej. Pomiar objętości stawu ramiennego przeprowadzono u 66 pacjentów (49%), a ciśnienia wewnątrzstawowego u 125 pacjentów (93%). Badanie było częścią większego projektu, który zyskał akceptację Komisji Bioetycznej Uniwersytetu Medycznego im. Karola Marcinkowskiego w Poznaniu.

METHODS

During the arthroscopic operation, the patient lies on an operating table in semi-sitting position so-called "beach chair position". The trunk is elevated

METODA

Podczas zabiegu operacyjnego pacjent ułożony jest na stole operacyjnym w pozycji półsiedzącej tzw. „beach chair position", gdzie tułów uniesiony

at an angle of 60-80 degrees and the arm lies freely along the body. After surgical sterile preparation of operating field, we mark with washable marker the main points of anatomy: scapular spine, acromion, acromioclavicular joint, clavicle and coracoid process.

Intraarticular pressure measurement

The study was performed under sterile conditions, after patients' anaesthesia and the surgical field preparation. Measurements of glenohumeral intra-articular pressure were performed before arthroscopic procedure. We have used the set consisting of injection needle size 18G (1,2x40mm) connected to the matting tube with the diameter of 10T and a length of 140cm, which is typically used for intravenous drip injections, bowl with saline and a centimetre measure (Figure 1).

Figure 1. The set for measuring the intra-articular pressure.

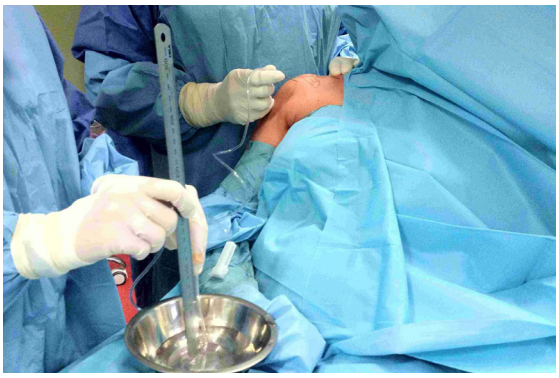

Figure 2. The glenohumeral joint was punctured through the anterior-posterior port.

jest pod kątem ok. 60-80˚, a ramię położone swobodnie wzdłuż ciała. Po jałowym umyciu kończyny oraz obłożeniu pola operacyjnego na skórze pacjenta zmywalnym flamastrem zaznaczamy orientacyjne punkty anatomiczne: grzebień łopatki, wyrostek barkowy, staw barkowo-obojczykowy, obojczyk oraz wyrostek kruczy.

Pomiar ciśnienia wewnątrzstawowego

Badanie jest wykonywane w warunkach jałowych, po znieczuleniu pacjenta i obłożeniu chirurgicznym. Przed przystąpieniem do zabiegu wykonujemy pomiar ciśnienia w stawie ramiennym. W tym celu używamy zestawu złożonego z igły do iniekcji o rozmiarze 18G (1,2x40mm) z przyłączonym drenem igielitowym o średnicy 10T i długości 140cm, który zwykle stosuje się do kroplowych infuzji dożylnych, miski z solą fizjologiczną oraz miarki centymetrowej (Rycina 1).

Rycina 1. Zestaw do pomiaru ciśnienia wewnątrzstawowego.

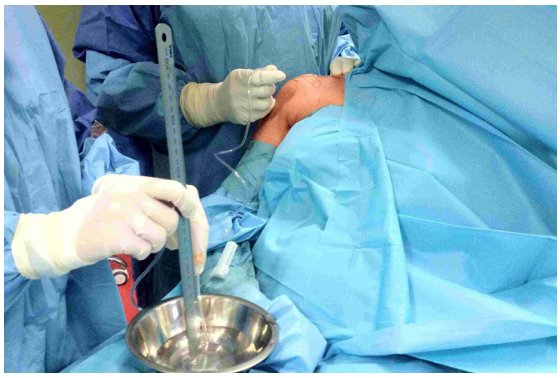

Rycina 2. Punkcja stawu ramiennego z dostępu przednio-górnego i przygotowanie pomiaru ciśnienia wewnątrzstawowego.

The bowl of saline was placed on patients' thighs. Free end of tube was put into the saline with angle of 90 degrees to the liquid surface. The patients' upper limb was in neutral position and the forearm was lying on his thighs. The needle was introduced into the glenohumeral joint through the anterior-superior port and then the level of fluid in the tube was observed (Figure 2).
When the intra-articular pressure was negative, the saline was sucked from the bowl and the level of the liquid in the tube rose. If the pressure was positive, the level of saline came down below the liquid level in the bowl. In some cases, the positive pressure pushed out the saline and we saw air bubbles from the end of the tube. After obtaining the saline level, we measured the water column in the tube (Figure 3). The unit of measurement was the millimetres of water column (mmH2O). If the pressure was positive and we saw the air bubbles, we interpreted it as undetectable positive pressure. The needle was removed from the joint after measurements and the results noted the in operating protocol.

Naczynie z solą fizjologiczną ustawiamy na udach pacjenta. Wolny koniec drenu zanurzamy w cieczy, tak aby ustawiony był pod kątem 90 stopni do powierzchni płynu. Kończyna górna w barku ustawiona jest w pozycji pośredniej, a przedramię swobodnie spoczywa na udach operowanego. Następnie igłą punktujemy staw z dostępu przedniogórnego i obserwujemy, w jaki sposób zachowuje się ciecz w zanurzonym wężyku (Rycina 2).
Gdy w stawie panują warunki podciśnienia, płyn zostaje zassany do rurki i jego poziom podnosi się. Jeżeli ciśnienie wewnątrzstawowe jest dodatnie poziom soli w rurce obniża się poniżej lustra cieczy lub nawet, w niektórych przypadkach, sól zostaje całkowicie wyparta i obserwujemy pęcherzyki powietrza wydobywające się z końca drenu. Po ustaleniu się poziomu płynu w wężyku przykładamy miarkę centymetrową tak, aby 0 cm przypadało na poziom soli w misce i odczytujemy wysokość słupa cieczy (Rycina 3). Jednostką miary ciśnienia wewnątrzstawowego jest milimetr słupa wody (mmH2O). Jeżeli zaistniała sytuacja, w której pod wodą zaobserwowaliśmy pęcherzyki, interpretujemy ten stan, jako ciśnienie dodatnie nieoznaczalne. Po zmierzeniu ciśnienia wyjmujemy igłę ze stawu. Wynik pomiaru notujemy w protokole operacyjnym.

Figure 3. The water column measurement.

Rycina 3. Pomiar wysokości słupa cieczy.

The intra-articular volume measurement

The measurement of glenohumeral volume is the first part of shoulder arthroscopy. To volume measurement we used: surgical knife type 11, arthroscopic trocar, blunt obdurator, arthroscopic camera with pump and 50 ml syringe. The upper limb was set as during the pressure measurement. Firstly we created the first posterior access to the glenohumeral joint. It was situated 2cm below and 2cm medial to the posterior-lateral edge of acromion. We cut the skin along the length of 5-8 millimetres. The surgeon inserted the arthroscopic trocar with blunt obdurator through the incision and penetrated the tissues into direction of coracoid process. When the joint capsule was punctured,

Pomiar objętości wewnątrzstawowej

Kolejno przystępujemy do pomiaru objętości wewnątrzstawowej. Procedura ta jest równocześnie pierwszym etapem artroskopii. Do jej wykonania potrzebujemy: nóż chirurgiczny typ 11, trokar, tępy obturator, artroskop z kamerą, do którego podłączona jest pompa podająca płyn fizjologiczny i strzykawkę o pojemności 50ml. Kończyna górna ustawiona jest jak poprzednio. Tworzymy pierwszy tylny dostęp do stawu, który zlokalizowany jest 2cm poniżej i ok 2cm przyśrodkowo od tylno-bocznego brzegu wyrostka barkowego. W wyznaczonym miejscu skalpelem nacinamy skórę na długości ok. 5-8mm. Przez powstały otwór wprowadzamy płaszcz trokara kamery artroskopowej z tępym ob-

the obdurator was removed and the surgeon inserted the arthroscopic camera with the closed saline inflow. We assessed the interior of the joint and rotator cuff tendons (RC). In case of the rupture of RC, the joint capsule may be connected to the subacromial space and it is impossible to assess the real volume of the joint. Then the saline inflow was opened with pump pressure of 90 mmHg and flow of 1,5l/min. After filling the joint, the inflow was closed and we aspirated all fluid by the syringe attached to the mantle of the arthroscope. We evaluated the volume of fluid on the syringe scale (Figure 4). The results were recorded in millimetres in the operation protocols. After the volume measurement, surgeoarthroscopic procedure.

turatorem. Pokonując opory tkanek kierujemy się na szczyt wyrostka kruczego do momentu przebicia torby stawowej. Następnie z trokara wyjmujemy obturator i wkładamy artroskop z zamkniętym dopływem płynu. Oceniamy wnętrze stawu, a w szczególności stan ścięgien mięśni pierścienia rotatorów (RC). W przypadku uszkodzenia RC przestrzeń stawowa może łączyć się z przestrzenią podbarkową, co sprawia, że opisywaną metodą nie jest się w stanie zmierzyć objętości wewnątrzstawowej. Otwieramy dopływ soli przez artroskop pod ciśnieniem 90 mmHg z przepływem 1,5l/min i pod kontrolą obrazu na monitorze wypełniamy nią staw. Kolejno zamykamy przepływ, a do wolnego zaworu płaszcza artroskopu podłączamy 50ml strzykawkę. Strzykawką aspirujemy cały płyn, który wypełnił torbę stawową i oceniamy jego objętość (Rycina 4). Objętość płynu oceniana jest na podziałce znajdującej się na strzykawce. Wynik wyrażony w mililitrach notowany jest w protokole operacyjnym. Po tej procedurze przechodzimy do zaplanowanego zabiegu artroskopowego.

Figure 4. The measurement of glenohumeral volume.

Rycina 4. Pomiar objętości stawu ramiennego.

RESULTS

The volume of glenohumeral joint

The highest volume of the joint was in patients with shoulder instability. The patients of SI and SI+LAX groups had similar average values of joints' volume. There were no significant differences between these groups (Figure 5). The smallest average volume of glenohumeral joint was in patients with frozen shoulder syndrome. The volumes in FS group were statistically and significantly lower than in patients of other groups (SI, SI+LAX, SIS). In SIS group, the average value of volume was high but significantly lower compared to SI group (SI) ($p<0,05$). Detailed data are presented in figure 5.

WYNIKI

Objętość stawu ramiennego

Największą objętość stawu mieli pacjenci z niestabilnością stawu ramiennego. W grupie SI oraz u pacjentów z niestabilnością stawu ramiennego i towarzyszącą wiotkością torebki stawowej (SI+LAX), wykazywali oni podobne średnie wartości objętości stawu ramiennego. Nie wykazano istotnej statystycznie różnicy pomiędzy tymi grupami (Rycina 5). Najmniejszą objętość stawu ramiennego stwierdzono u pacjentów z zespołem zamrożonego barku. Wykazano, że objętość stawu ramiennego jest istotnie statystycznie mniejsza u pacjentów z objawami barku zamrożonego w porównaniu do

pozostałych badanych grup (SI, SI+LAX, SIS). U pacjentów z zespołem cieśni podbarkowej uzyskiwano wysokie wartości objętości wewnątrzstawowej, lecz istotnie mniejsze w porównaniu do pacjentów z niestabilnością stawu ramiennego (SI) (p<0,05). Szczegółowe dane przedstawiono na rycinie 5.

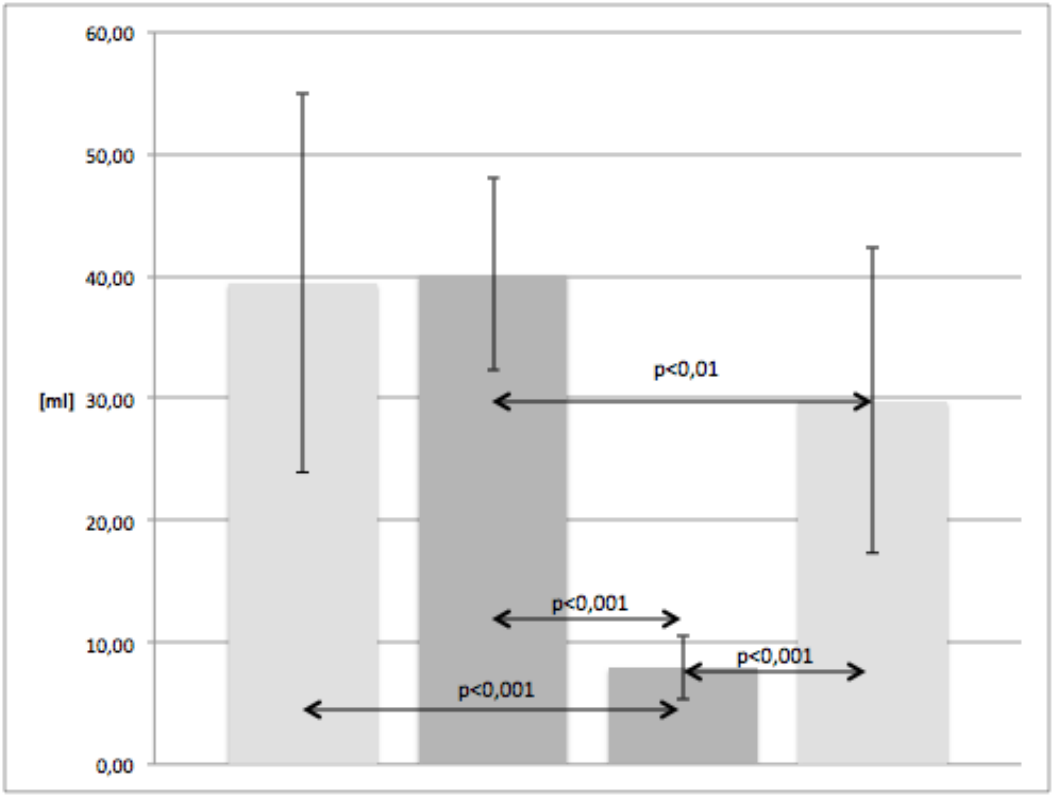

Groups	N	Av. volume [ml]	SD	[ml] from	to
SI+LAX	7	39,43	15,5	20	66
SI	26	40,15	7,87	20	60
SIS	26	29,8	12,48	12	55
FS	7	7,93	2,59	5,5	12

Figure 5. The average values of glenohumeral joints' volume in particular shoulder disorders. The arrows show the statistical significance. (SI+LAX – shoulder instability with capsular laxity; SI – shoulder instability; FS- frozen shoulder syndrome; SIS – shoulder impingement syndrome).

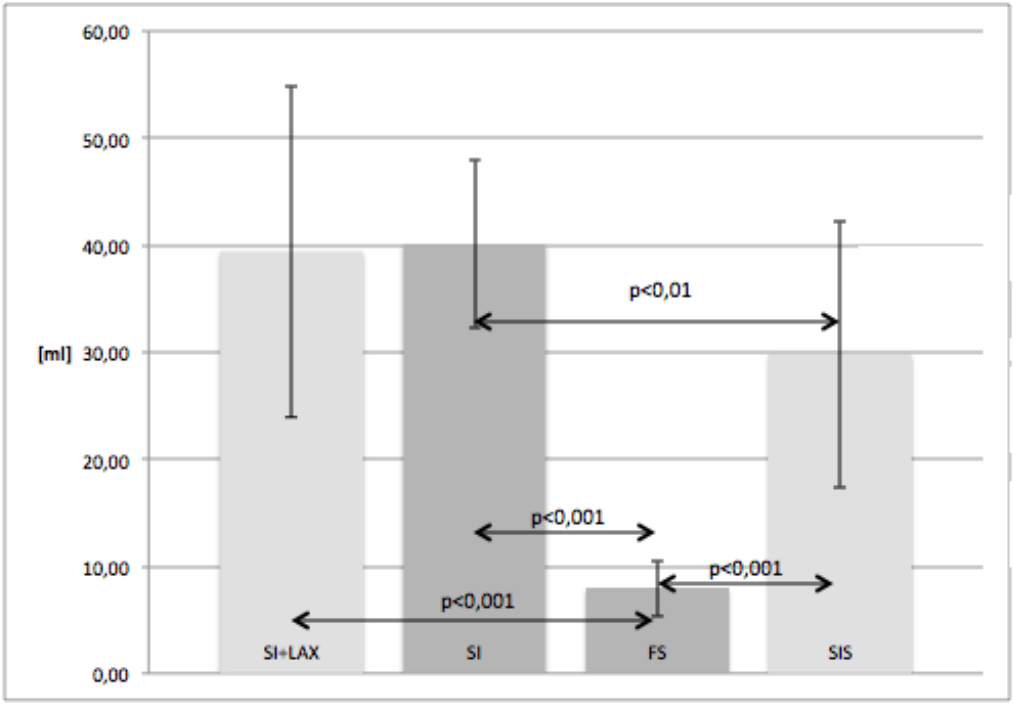

Grupy	N	Średnia objętość [ml]	SD	Zakres	
				od	do
SI+LAX	7	39,43	15,5	20	66
SI	26	40,15	7,87	20	60
SIS	26	29,8	12,48	12	55
FS	7	7,93	2,59	5,5	12

Rycina 5. Średnie wartości objętości stawu ramiennego w różnych schorzeniach barku. Strzałkami oznaczono istotność statystyczną. (SI+LAX – niestabilność stawu ramiennego z wiotkością torebki stawowej; SI – niestabilność stawu ramiennego; FS – zespół zamrożonego barku; SIS- zespół cieśni podbarkowej).

Intra-articular pressure

The highest intra-articular pressure was found in the group of patients with shoulder instability (SI) which was significantly higher compared to other groups: with rotator cuff tears (RCT), shoulder impingement syndrome (SIS) and frozen shoulder (FS). The lowest joint pressures were recorded in groups of rotator cuff tears, shoulder impingement syndrome and frozen shoulder syndrome. There were no significant differences between these groups. In 9 patients with rotator cuff tears it was reached the positive intraarticular pressure (above 0 cmH2O). The detailed values and statistical significances are show on Figure 6.

Ciśnienie śródstawowe

Najwyższe średnie ciśnienie śródstawowe wykazano w grupie pacjentów z niestabilnością stawu ramiennego (SI). Było ono istotnie statystycznie wyższe w porównaniu do grup pacjentów z uszkodzeniem pierścienia rotatorów, zespołem cieśni podbarkowej oraz zespołem zamrożonego barku. Najniższe średnie ciśnienie śródstawowe wykazano w grupach pacjentów z uszkodzeniem stożka rotatorów (RCT), zespołem cieśni podbarkowej (SIS) oraz zespołem zamrożonego barku (FS). Nie wykazano istotnych statystycznie różnic pomiędzy tymi grupami. U 9 pacjentów z uszkodzeniem ścięgien pierścienia rotatorów uzyskano ciśnienie śródstawowe powyżej 0 cmH2O. Szczegółowe wartości oraz istotności statystyczne przedstawiono na Rycinie 6.

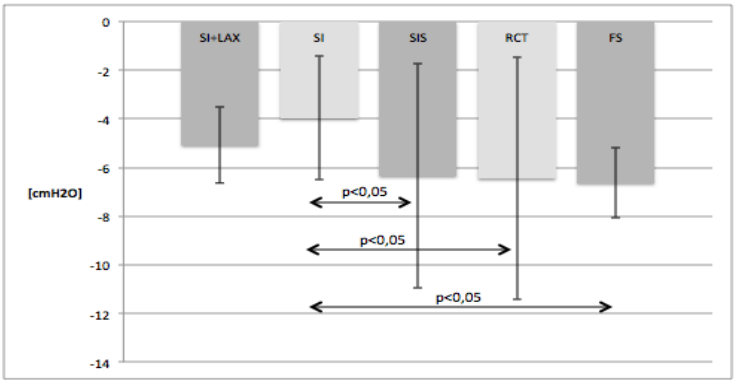

Grupy	N	Średnie ciśnienie [cmH$_2$O]	SD	Zakres [cmH2O] od	do
SI+LAX	7	-5,070	1,57	-7	-3
SI	26	-3,970	7,88	-10	0
SIS	26	-6,330	4,63	-18,5	-1
RCT	59	-6,440	5,00	-18	0
FS	7	-6,620	1,44	-8,5	-5,5

Figure 6. The average values of intraarticular pressure in particular shoulder disorders. The arrows show the statistical significances. (SI+LAX – shoulder instability with capsular laxity; SI – shoulder instability; FS – frozen shoulder syndrome; SIS – shoulder impingement syndrome; RCT – rotator cuff tears).

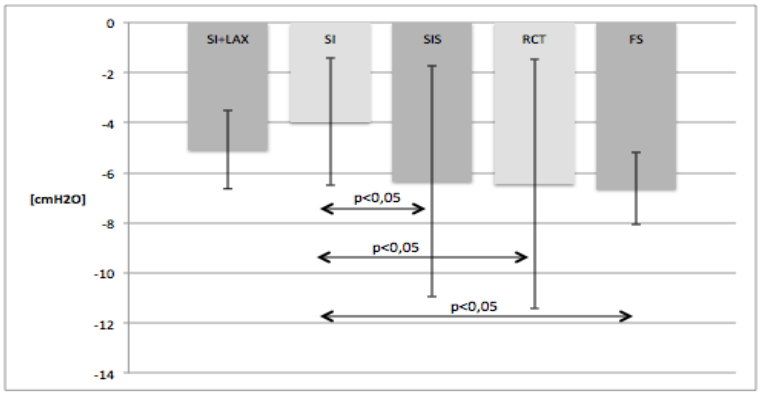

Grupy	N	Średnie ciśnienie [cmH$_2$O]	SD	Zakres [cmH2O] od	do
SI+LAX	7	-5,070	1,57	-7	-3
SI	26	-3,970	7,88	-10	0
SIS	26	-6,330	4,63	-18,5	-1
RCT	59	-6,440	5,00	-18	0
FS	7	-6,620	1,44	-8,5	-5,5

Rycina 6. Średnie wartości ciśnienia wewnątrzstawowego stawu ramiennego w różnych schorzeniach barku. Strzałkami oznaczono istotność statystyczną. (SI+LAX – niestabilność stawu ramiennego z wiotkością torebki stawowej; SI – niestabilność stawu ramiennego; FS – zespół zamrożonego barku; SIS- zespół cieśni podbarkowej; RCT – uszkodzenie pierścienia rotatorów).

There were no significant correlations between values of joints' volume and pressure in group of all tested patients (Figure 7) and in particular groups with various shoulder disorders. No correlations between examined parameters in particular groups of patients with different shoulder disorders were found.

Nie wykazano istotnej statystycznie korelacji pomiędzy wartościami objętości i ciśnienia wewnątrzstawowego w grupie wszystkich przebadanych pacjentów (Rycina 7). Brak jest również korelacji pomiędzy badanymi parametrami w poszczególnych grupach pacjentów z różnymi schorzeniami stawu barkowego.

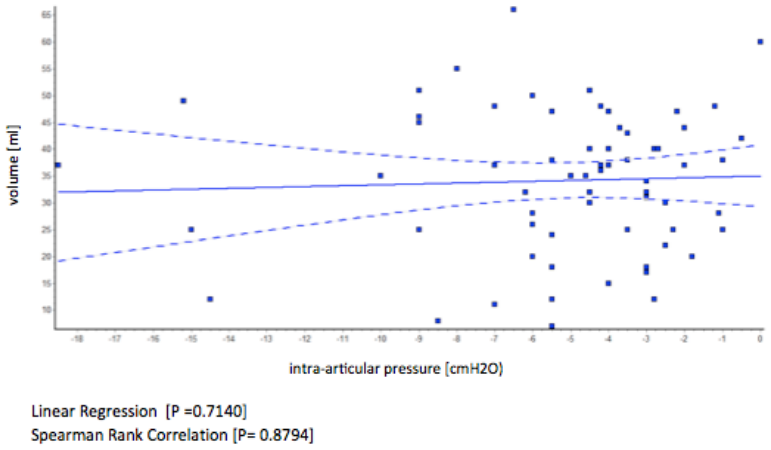

Figure 7. The graph of correlation between intraarticular volume and pressure in group of all tested patients.

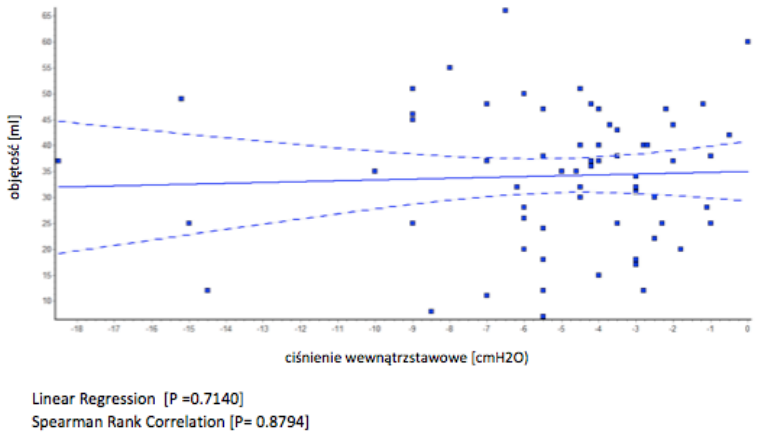

Rycina 7. Wykres korelacji pomiędzy ciśnieniem wewnątrzstawowym, a objętością stawu ramiennego w grupie wszystkich przebadanych pacjentów.

DISCUSSION

The group of patients with shoulder instability had the highest average value of joint volume and the lowest negative pressure. The lowest volume of the shoulder was in the group of patients with frozen shoulder syndrome. Patients with diagnosis of rotator cuff tears were excluded from volume examination due to lost water-tightness of shoulder. Patients with rotator cuff tears (RCT), shoulder impingement syndrome (SIS) or frozen shoulder syndrome (FS), had the highest negative pressure of shoulder. There were no significant correlations between values of intra-articular joints' pressure and volume in all groups of patients.

DYSKUSJA

Grupa pacjentów z niestabilnością stawu ramiennego charakteryzowała się największą średnią objętością stawu ramiennego oraz najmniejszym ujemnym ciśnieniem w stosunku do ciśnienia atmosferycznego. Najmniejszą objętość wykazano u pacjentów z objawami barku zamrożonego. Grupa badanych ze zdiagnozowanym w artroskopii uszkodzeniem ścięgien pierścienia rotatorów została wykluczona z analizy ze względu na ryzyko braku szczelności torebki stawowej. Pacjenci z uszkodzeniem pierścienia rotatorów, zespołem cieśni podbarkowej lub objawami barku zamrożonego charakteryzowali się największym ujemnym

The first measurements of volume and pressure were reported in 30th of last century (Smith and Campbell 1928, Levick 1983). Kumar and Balasubramaniam proved the existence of negative, relative to atmospheric, pressure of shoulder joint and its' role in passive humeral head stabilization (Kumar and Balasubramaniam 1985). However, the technique of precise measurement of joints' volume and pressure has encountered numerous difficulties, in particular when it was performed on living patients. The method must be minimal invasive, safe and easy to carry during surgical procedure. Because of advantage of arthroscopic procedures in the treatment of shoulder injuries, the measurement technique of volume and pressure do not have to prolong the operation time and cannot extend beyond of arthroscopic procedures' invasiveness. We have found the descriptions of measurement of shoulder volume and pressure in cadaveric models. Flaningan et al (2006) performed the evaluation of volume reduction of the glenohumeral joint after arthroscopic capsular shift. Similarly, Cohen et al. (2005) compared the volume reduction of open and arthroscopic capsular shift. Wiater and Vibert showed the average value of shoulder volume, which was 22,5ml. The measurement was performed after dissection of rotator cuff muscles and exposure of joints' capsule. The researcher injected the saline and soap solution to joint using needle and under pressure control of 20mmHg (Wiater and Vibert 2007). The cadaveric models usually come from the elderly people whose biological condition of tissues significantly differs from young patients in whom the arthroscopic procedures are commonly performed. The joint volume and pressure may be affected not only by the aging processes, but also processes of progressive tissue necrosis in cases of cadaveric models. That is why, the measurement of joints' volume and pressure on cadaveric models creates many doubts.

ciśnieniem w stosunku do ciśnienia atmosferycznego. Nie wykazano istotnej statystycznie korelacji pomiędzy wartościami objętości i ciśnienia wewnątrzstawowego w grupie wszystkich przebadanych pacjentów.

Pierwsze pomiary parametrów objętości i ciśnienia śródstawowego opisywano już w latach trzydziestych ubiegłego wieku (Smith i Campbell 1928, Levick 1983). Kumar i Balasubramaniam udowadniają istnienie ujemnego, w stosunku do atmosferycznego, ciśnienia w jamie stawu ramiennego i jego istotną rolę w pasywnej stabilizacji głowy kości ramiennej (Kumar i Balasubramaniam 1985). Jednakże technika dokładnego pomiaru wartości ciśnienia i objętości stawu natrafia na liczne trudności, szczególnie gdy pomiaru dokonuje się u żywych pacjentów. Metoda musi być małoinwazyjna, bezpieczna i łatwa do przeprowadzenia w czasie zabiegu operacyjnego. Z racji przewagi zabiegów artroskopowych przy uszkodzeniach stawu barkowego, technika pomiaru objętości i ciśnienia nie powinna znacząco wydłużać czasu operacji i nie może wykraczać poza inwazyjność zabiegu artroskopowego. W literaturze głównie opisywano pomiary ciśnienia i objętości stawu ramiennego na modelach ze zwłok: Flaningan i wsp. (2006) przeprowadzili ocenę redukcji objętości stawu ramiennego po artroskopowej plastyce torebki, podobnie Cohen i wsp. (2005) porównali redukcję objętości stawu ramiennego metodą artroskopową i otwartą. Wiater i Vibert wykazali średnią objętość stawu ramiennego modelu kadawerowego, która wynosiła 22,5 ml. Pomiar objętości został przeprowadzony po wypreparowaniu mięśni pierścienia rotatorów i odsłonięciu torebki stawowej. Przy pomocy strzykawki i pod kontrolą ciśnienia wewnątrzstawowego wstrzykiwano do torebki stawowej roztwór wody i mydła do uzyskania pożądanego ciśnienia 20 mmHg (Wiater i Vibert 2007). Modele na zwłokach zwykle pochodzą od osób starszych, u których stan biologiczny a w szczególności sprężystość tkanek znacząco rożni się od osób młodych, u których zabiegi artroskopowe są najczęściej wykonywane. Na objętość i panujące w stawie ramiennym ciśnienie mogą nie tylko wpływać procesy starzenia, ale także w przypadku modeli kadawerowych procesy stopniowego obumarcia tkanek w ciągu kilku godzin od chwili śmierci. Dlatego porównywanie parametrów objętości i ciśnienia śródstawowego na modelach kadawerowych i żywych pacjentach budzi wiele wątpliwości.

There have been attempts to measure the volume and pressure of glenohumeral joint (Sperber and Wredmark 1994). Dietz et al. (2006) performed the measurement of glenohumeral volume during arthroscopic procedure in vivo. The lowest average value of volume obtained in patients with frozen shoulder syndrome (38,3ml for men and 27ml for women; average: 32,6ml). The highest volume values were in shoulder instability group (50,7ml for men and 35,4ml for women, average: 42,5ml). In our study, we received the similar values of the volumes: 29,8ml in group with subacromial impingement syndrome (SIS) and 40 ml in patients with shoulder instability (SI). Habermeyer et al (1992) performed the analysis of glenohumeral pressure on cadaveric models and two groups of patients: patients with and without shoulder instability in physical examination. They showed the significant difference between values of pressure in patients with SI (av. value: -32mmHg, the range of values: -22 to -43mmHg; upper limb was in neutral position; without traction) and cadaveric models (av. value: -34mmHg, the range of values: -25 to -42mmHg; upper limb was in neutral position, without traction). In our study the average value of glenohmeral joints' pressure in patients with shoulder instability was -3,9cmH2O (the range of values: -10 to 0 cmH2O) and in group with SI and capsular laxity (SI+LAX) was -5,07cmH2O (the range of values: -7 to -3cmH2O). Hebermyer et al used the conventional stetham transducer to measure the physiological joints' pressure which showed the values in mmHg. In our study, the values of pressure were in centimetres o water column (cmH2O).

Unfortunately, the measuring technique has limitations. In case of measuring of joints' volume, we must pay attention to lost water-tightness of joint capsule in patients with rotator cuff tears and possible leakage of water through arthroscopic camera. To eliminate the water leakage, we used the same type of arthroscopic camera and cannulas of the same diameters during operations. Wiater and Vibert (2007) used the solution of water and soap to reduce the leakage. Unfortunately, this solution cannot be used during arthroscopic procedure on living patient. To reduce the distension of joint capsule, they used the low pressure of arthroscopic pump. The measurement was performed twice and they calculated the average value.

The measurement of glenohumeral joints' pressure must be performed carefully and because of loss of tightness in joint capsule it is not possible

W literaturze opisano już próby pomiaru objętości i ciśnienia stawu ramiennego (Sperber i Wredmark 1994). Dietz i wsp. (2006) przeprowadził pomiar objętości stawu ramiennego podczas zabiegu artroskopowego in vivo. Najniższa średnią wartość objętości wewnątrzstawowej uzyskano w grupie pacjentów z zespołem cieśni podbarkowej (38,3ml dla mężczyzn i 27ml w grupie kobiet, średnio: 32,6ml). Najwyższe wartości objętości wykazano w grupie badanych z niestabilnością stawu ramiennego (50,7ml da mężczyzn i 35,4ml w grupie kobiet, średnio: 42,5ml). W naszym badaniu uzyskaliśmy porównywalne średnie wartości objętości: 29,8 ml dla grupy pacjentów z zespołem cieśni podbarkowej (SIS) i 40ml dla grupy pacjentów z niestabilnością stawu ramiennego (SI). Habermeyer i wsp. (1992) przeprowadził analizę ciśnienia śródstawowego na modelach kadawerowych oraz dwóch grupach pacjentów: z niestabilnością stawu ramiennego i bez objawów niestabilności w badaniu przedmiotowym. Wykazali istotną statystycznie różnicę pomiędzy wartościami ciśnienia u pacjentów z objawami niestabilności (średnia wartość: 0 mmHg; zakres od -5 do +5mmHg; kończyna górna w pozycji neutralnej, bez trakcji), a grupą pacjentów bez niestabilności stawu ramiennego (średnia wartość: -32mmHg, zakres od -22 do -43mmHg; kończyna górna w pozycji neutralnej, bez trakcji) i modelami kadawerowym (średnia wartość: -34mmHg, zakres od -25 do -42mmHg; kończyna górna w pozycji neutralnej, bez trakcji). W naszym doświadczeniu średnia wartość ciśnienia śródstawowego u pacjentów z niestabilnością stawu ramiennego (SI) wynosiła -3,9 cmH2O (zakres od -10 do 0 cmH2O), a w grupie pacjentów z niestabilnością głowy kości ramiennej i wiotkością torebki stawowej (SI+LAX) średnia wartość ciśnienia wynosiła -5,07 cmH2O (zakres od -7 do -3 cmH2O). Hebermyer i wsp. do pomiaru ciśnienia używali przetwornika do pomiaru fizjologicznego ciśnienia (convencional stetham transducer) podającego wynik w mmHg. W naszym badaniu wartość ciśnienia śródstawowego była określana poprzez pomiar wysokości słupa wody w cmH2O.

Niestety technika pomiaru ma swoje słabe punkty. W przypadku mierzenia objętości stawu ramiennego trzeba zwrócić uwagę na możliwy brak szczelności torebki stawowej spowodowany uszkodzeniem pierścienia rotatorów oraz przeciek soli fizjologicznej przez aparaturę artroskopową. W celu eliminacji przecieku w badaniu stosowany był ten sam typ artroskopu oraz kaniule z obturatorami

to repeat it. The reliability of the measurement depends on accuracy of researcher.

The presented technique is not without drawbacks, but so far we did not find better method of testing the parameters of joints' volume and pressure on non-cadaveric models and during arthroscopic procedure.

o tej samej średnicy. Wiater i Vibert (2007) w celu zmniejszenia przecieku zastosował roztwór wody i mydła, który nie może być zastosowany podczas zabiegu operacyjnego na żywym pacjencie. W celu uniknięcia mechanicznego rozciągnięcia torebki podczas pomiaru, używali niskiego ciśnienia pompy soli fizjologicznej. Pomiar wykonywali dwa razy i z otrzymanych wyników obliczali wartość średnią.

Pomiar ciśnienia stawu ramiennego musi być przeprowadzony bardzo ostrożnie i z powodu rozszczelnienia torebki stawowej nie ma możliwości jego powtórzenia. Rzetelność pomiaru zależy w dużym stopniu od dokładności badającego.

Przedstawiona technika pomiaru objętości i ciśnienia śródstawowego nie jest pozbawiona wad, lecz do tej pory w literaturze nie opisano lepszej metody badania tych parametrów na preparatach niekadawerowych i możliwych do zastosowania podczas zabiegu artroskopii stawu ramiennego.

CONCLUSIONS

We showed that parameters of joint volume and pressure are different in particular shoulder disorders. Patients with shoulder instability had significant higher average volume and pressure of the gleno-humeral joint compared to other groups. It may confirm the importance of the effect of intraarticular pressure on passive shoulder stabilisation. Too high pressure may affect the passive stabilisation mechanism and increased volume may be due to capsular laxity. Both mechanisms may increase the shoulder instability.

The decreased volume of glenohumeral joint in patients with frozen shoulder syndrome directly explains the limitation of the range of motion and difficulties in rehabilitation process caused by capsular stiffness.

The lack of correlation between joints' volume and pressure, may explain the lack of mutual influence of these parameters on each other. There may be other factors which were not included in our study.

WNIOSKI

W naszej pracy wykazano, że parametry objętości i ciśnienia stawu ramiennego różnią się w poszczególnych schorzeniach stawu barkowego. Pacjenci z niestabilnością stawu ramiennego mają istotnie większą objętość stawu ramiennego oraz wyższe ciśnienie wewnątrzstawowe w porównaniu do pozostałych badanych grup. Może to potwierdzać wpływ ciśnienia wewnątrzstawowego na bierną stabilizację głowy kości ramiennej. Zbyt wysokie ciśnienie może osłabić bierną stabilizację, a zwiększona objętość stawu może być spowodowana większą wiotkością torebki stawowej. Oba mechanizmy mogą nasilać niestabilność stawu ramiennego.

Zmniejszona objętość stawu ramiennego u pacjentów z zespołem barku zamrożonego bezpośrednio tłumaczy ograniczenie zakresu ruchu oraz trudność w rehabilitacji spowodowaną sztywnością torebki stawowej.

Brak korelacji pomiędzy objętością i ciśnieniem, może oznaczać brak wzajemnego wpływu badanych parametrów na objętość i ciśnienie stawu ramiennego, lub istnienie dodatkowych czynników nieokreślonych w dotychczasowych badaniach.

REFERENCES

Alexander S., Dominic F.L. Southgate D.F.L., Bull A.M.J., Wallace A.L., The role of negative intraarticular pressure and the long head of biceps tendon on passive stability of the glenohumeral joint, J Shoulder Elbow Surg 2013;22,1:94-101.

PIŚMIENNICTWO

Alexander S., Dominic F.L. Southgate D.F.L., Bull A.M.J., Wallace A.L., The role of negative intraarticular pressure and the long head of biceps tendon on passive stability of the glenohumeral joint, J Shoulder Elbow Surg 2013;22,1:94-101.

Canale ST, Beaty JH, Campbell's Operative Orthopaedics, 2008;11th.

Cohen S.**B**., Wiley W, Goradia V.K., M.D., Pearson S., Miller M.D., Anterior Capsulorrhaphy: An In Vitro Comparison of Volume Reduction—Arthroscopic Plication Versus Open Capsular Shift, Arthroscopy: The Journal of Arthroscopic and Related Surgery, 2005;21,6:659-664.

Dietz S. O., Bartl C., Magosch P., Lichtenberg S., Habermeyer P. Intra-articular volume assessment in glenohumeral instability, Knee Surg Sports Traumatol Arthrosc, 2006;14,2:189-192.

Flanigan D.C., Forsythe T., Orwin J., Kaplan L., Volume Analysis of Arthroscopic Capsular Shift, Arthroscopy: The Journal of Arthroscopic and Related Surgery, 2006;22,5:528-533.

Gerber C., Nyffeler R.W., Classification of glenohumeral joint instability, Clin Orthop Relat Res, 2002;400:65-76.

Hebermeyer P., Schuller U., Wiedemann E., The Intra-articular Pressure of the Shoulder: An Eperimental Study on the Role of the Glenoid Labrum in Stabilizing the joint, Arthroscopy: The Journal of Arthroscopic and Related Surgery, 1992;8,2:166-172.

Itoi E., Patophysiology and tratment of traumatic instability of the shoulder, Journal of Orthopaedic Science, 2004.

Karas S.G., Creighton R.A., DeMorat G. J., Glenohumeral Volume Reduction in Arthroscopic Shoulder Reconstruction: A Cadaveric Analysis of Suture Plication and Thermal Capsulorrhaphy, Arthroscopy, 2004;20,2:179-184.

Kumar VP., Balasubramaniam P., The role of atmospheric pressure in stibilising the shoulder, 1985.

Levick JR., Joint pressure-volume studies: their importance, design and interpretation, J Rheumatol, 1983;10,3:353-357.

Motzkin N.**E**., Itoi E., Morrey B.F., An K., Contribution of capsuloligamentous structures to passive static inferior glenohumeral stability, Biomechanics Laboratory, Division of Orthopedic Research, Mayo Clinic and Mayo Foundation, Rochester, MN 55905, USA, Clinical Biomechanics, 1998;13,1,1:54-61.

Neer CS II. Involuntary inferior and multidirectional instabil- ity of the shoulder: Etiology, recognition, and treatment. Instr Course Lect, 1985;34:232-238.

Neer CS II, Foster CR. Inferior capsular shift for involuntary inferior and multidirectional instability of the shoulder: A preliminary report. J Bone Joint Surg Am, 1980;62:897-908.

Reeves B., Arthrography of the shoulder, London, England, J Bone Joint Surg Br August, 1966;48,3:424-

Canale ST, Beaty JH, Campbell's Operative Orthopaedics, 2008;11th.

Cohen S.**B**., Wiley W, Goradia V.K., M.D., Pearson S., Miller M.D., Anterior Capsulorrhaphy: An In Vitro Comparison of Volume Reduction—Arthroscopic Plication Versus Open Capsular Shift, Arthroscopy: The Journal of Arthroscopic and Related Surgery, 2005;21,6:659-664.

Dietz S. O., Bartl C., Magosch P., Lichtenberg S., Habermeyer P. Intra-articular volume assessment in glenohumeral instability, Knee Surg Sports Traumatol Arthrosc, 2006;14,2:189-192.

Flanigan D.C., Forsythe T., Orwin J., Kaplan L., Volume Analysis of Arthroscopic Capsular Shift, Arthroscopy: The Journal of Arthroscopic and Related Surgery, 2006;22,5:528-533.

Gerber C., Nyffeler R.W., Classification of glenohumeral joint instability, Clin Orthop Relat Res, 2002;400:65-76.

Hebermeyer P., Schuller U., Wiedemann E., The Intra-articular Pressure of the Shoulder: An Eperimental Study on the Role of the Glenoid Labrum in Stabilizing the joint, Arthroscopy: The Journal of Arthroscopic and Related Surgery, 1992;8,2:166-172.

Itoi E., Patophysiology and tratment of traumatic instability of the shoulder, Journal of Orthopaedic Science, 2004.

Karas S.G., Creighton R.A., DeMorat G. J., Glenohumeral Volume Reduction in Arthroscopic Shoulder Reconstruction: A Cadaveric Analysis of Suture Plication and Thermal Capsulorrhaphy, Arthroscopy, 2004;20,2:179-184.

Kumar VP., Balasubramaniam P., The role of atmospheric pressure in stibilising the shoulder, 1985.

Levick JR., Joint pressure-volume studies: their importance, design and interpretation, J Rheumatol, 1983;10,3:353-357.

Motzkin N.**E**., Itoi E., Morrey B.F., An K., Contribution of capsuloligamentous structures to passive static inferior glenohumeral stability, Biomechanics Laboratory, Division of Orthopedic Research, Mayo Clinic and Mayo Foundation, Rochester, MN 55905, USA, Clinical Biomechanics, 1998;13,1,1:54-61.

Neer CS II. Involuntary inferior and multidirectional instabil- ity of the shoulder: Etiology, recognition, and treatment. Instr Course Lect, 1985;34:232-238.

Neer CS II, Foster CR. Inferior capsular shift for involuntary inferior and multidirectional instability of the shoulder: A preliminary report. J Bone Joint Surg Am, 1980;62:897-908.

Reeves B., Arthrography of the shoulder, London, England, J Bone Joint Surg Br August, 1966;48,3:424-

435.
Sperber A., Wredmark T., Capsular Elasticity and Joint Volume in Recurrent Anterior Shoulder Instability, Arthroscopy, 1994;10,6:598-601.
Smith M., Campbell JR., Observations on the lymphatic drainage of joint cavities, Proc Soc Exp Biol Med, 1928;26:395-397.
Victoroff B., N., Deutsch A., Protomastro P., Barber J. E., Davy DT., The effect of radiofrequency thermal capsulorrhaphy on glenohumeral translation, rotation, and volume, Cleveland, J Shoulder Elbow Surg, 2004;13,2:138-145.
Wiater J.**M**., and Vibert B.T., Glenohumeral joint volume reduction with progressive release and shifting of the inferior shoulder capsule, Royal Oak, J Shoulder Elbow Surg,2007;16,6:810-814.

435.
Sperber A., Wredmark T., Capsular Elasticity and Joint Volume in Recurrent Anterior Shoulder Instability, Arthroscopy, 1994;10,6:598-601.
Smith M., Campbell JR., Observations on the lymphatic drainage of joint cavities, Proc Soc Exp Biol Med, 1928;26:395-397.
Victoroff B., N., Deutsch A., Protomastro P., Barber J. E., Davy DT., The effect of radiofrequency thermal capsulorrhaphy on glenohumeral translation, rotation, and volume, Cleveland, J Shoulder Elbow Surg, 2004;13,2:138-145.
Wiater J.**M**., and Vibert B.T., Glenohumeral joint volume reduction with progressive release and shifting of the inferior shoulder capsule, Royal Oak, J Shoulder Elbow Surg,2007;16,6:810-814.

This project was funded by the Polish National Science Centre, DEC-2011/01/B/NZ7/03596.
Corresponding author: Jakub Stefaniak; ul. Urbanowska 16a/6; 60-647 Poznań; jakub.stefaniak@rehasport.pl; 604 280 566

Projekt został sfinansowany ze środków Narodowego Centrum Nauki, DEC 2011/01/B/NZ7/03596.
Autor odpowiedzialny za korespondencję: Jakub Stefaniak; ul. Urbanowska 16a/6; 60-647 Poznań; jakub.stefaniak@rehasport.pl; 604 280 566